

## LAPORAN KASUS

# Hypertrophic pulmonary osteoarthropathy with primary lung cancer

Yulia Kurniawati<sup>1</sup>, A.H.S. Kartamihardja<sup>2</sup>

1. Bagian Radiologi Fakultas Kedokteran Universitas Andalas/RS Dr. M. Djamil Padang; 2. Departemen Kedokteran Nuklir dan Pencitraan Molekuler, Fakultas Kedokteran Universitas Padjadjaran/RS Dr. Hasan Sadikin, Bandung

**Korespondensi:** Yulia Kurniawati, email: [yuliakurniawati79@gmail.com](mailto:yuliakurniawati79@gmail.com)

### Abstrak

*Hypertrophic Pulmonary Osteoarthropathy (HPO)* merupakan sindrom paraneoplastik yang disebabkan oleh kelainan pada paru-paru. Angka kejadian HPO sangat rendah yaitu kurang dari 1%, dimana penyebab yang tersering (90%) adalah karsinoma bronkogenik. Gambaran klinis HPO timbul akibat kelainan sistemik pada sendi dan jaringan lunak berupa pembengkakan pada jari-jari, pembentukan tulang baru terutama pada tulang panjang ekstremitas bawah, serta gambaran menyerupai artritis pada sendi dan jaringan periartikuler (pergelangan kaki, lutut, pergelangan tangan dan siku). Beberapa penelitian telah melaporkan manfaat sidik tulang (*bone scintigraphy*) untuk menegaskan diagnosis dan penilaian pasca terapi pada HPO. Sidik tulang selain untuk menegaskan diagnosis dan mengetahui adanya metastasis, juga dapat menggambarkan secara lebih jelas keberadaan dan luasnya aktivitas sub-periosteal dibandingkan pemeriksaan radiologi. Berikut dilaporkan kasus HPO yang awalnya didiagnosis sebagai osteoarthritis dari pemeriksaan radiologi, selanjutnya didiagnosis dengan karsinoma bronkogenik dengan HPO dari pemeriksaan sidik tulang.

**Kata kunci:** HPO; sindrom para neoplastik; sidik tulang

### Abstract

*Hypertrophic Pulmonary Osteoarthropathy (HPO)* is a rare paraneoplastic syndrome that is frequently associated with lung cancer. HPO is an arthropathy, which most commonly seen as a paraneoplastic syndrome that results from a pulmonary disease. The most common is intrathoracic neoplasms, which accounts for approximately 90% of HPO cases. Even though HPO is most commonly seen in lung neoplasm, the overall incidence of HPO in lung cancer patients is very low, less than 1% of lung cancer. It is a systemic disorder of the bones, joints and soft tissues which is characterized by several or all following signs; clubbing fingers, periosteal new bone formation, particularly involving the long bones of distal extremities, symmetric arthritis-like changes in the joints and periarticular tissues (ankles, knees, wrists and elbows). Several studies reported the usefulness of bone scintigraphy in diagnosis and monitoring improvements in HPO. Bone scintigraphy not only for detecting metastases but also reveals the presence and extent of sub-periosteal activity with greater clarity compare than bone radiography. We reported a rare case of HPO, which initially suspected as osteoarthritis according radiology examination but later found as bronchogenic carcinoma, which developed HPO, based on bone scintigraphy.

**Keywords:** HPO; para neoplastic syndrome; bone scintigraphy

## PENDAHULUAN

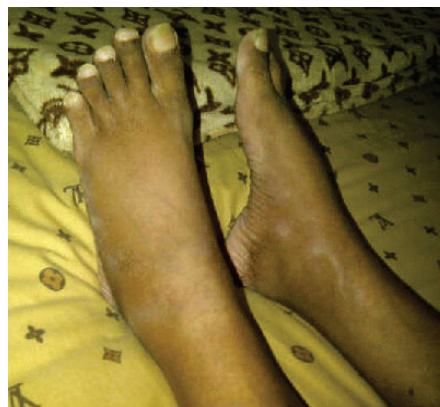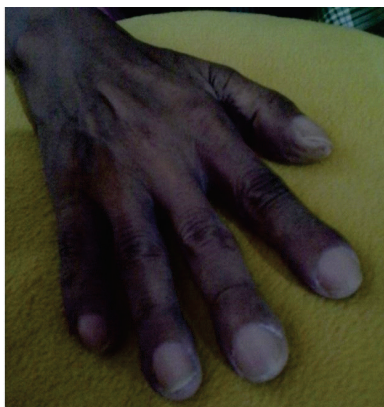
*Hypertrophic Pulmonary Osteoarthropathy* (HPO) merupakan sindrom para neoplastik yang disebabkan karena kelainan pada paru seperti neoplasma, penyakit jantung kongenital, penyakit hepar, dan kelainan sistemik lain yang menyebabkan efek pada paru. Penyebab HPO yang tersering adalah neoplasma intratorakal, dimana 80% merupakan karsinoma bronkogenik. Namun demikian, angka kejadian menyeluruh HPO pada karsinoma paru sangat rendah dengan angka kejadiannya berkisar 0,2-17%.<sup>1,2</sup>

*Hypertrophic Pulmonary Osteoarthropathy* merupakan sindrom klinis yang jarang ditemukan dan merupakan salah satu indikator kemungkinan suatu keganasan. Beberapa tipe keganasan paru dapat menyebabkan HPO baik primer maupun metastasis.<sup>1</sup> Karakteristik klinis HPO berupa *clubbing fingers*, artritis dan

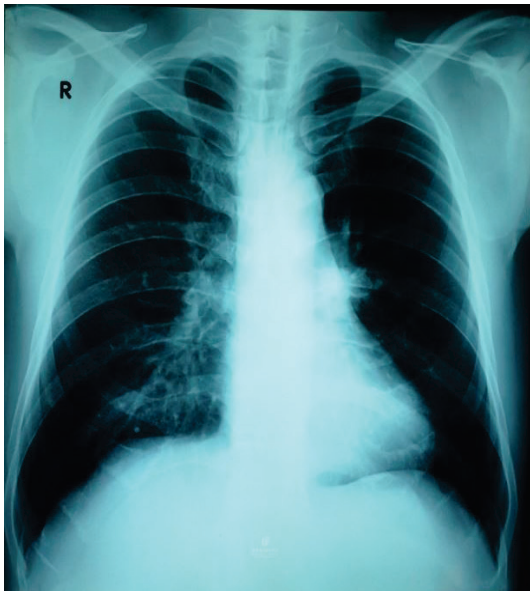periostitis pada distal dan metafise tulang panjang. Lesi biasanya bilateral dan simetris dengan keluhan bengkak dan nyeri pada persendian, tungkai dan lengan yang terkena.<sup>1,2,3,4</sup> Sidik tulang (bone scintigraphy) merupakan pemeriksaan '*gold standar*' pada metastasis tulang dan sangat sensitif untuk mendiagnosis HPO. Berikut ini dipaparkan laporan kasus pasien laki-laki usia 58 tahun dengan karsinoma bronkogenik dan HPO.

## LAPORAN KASUS

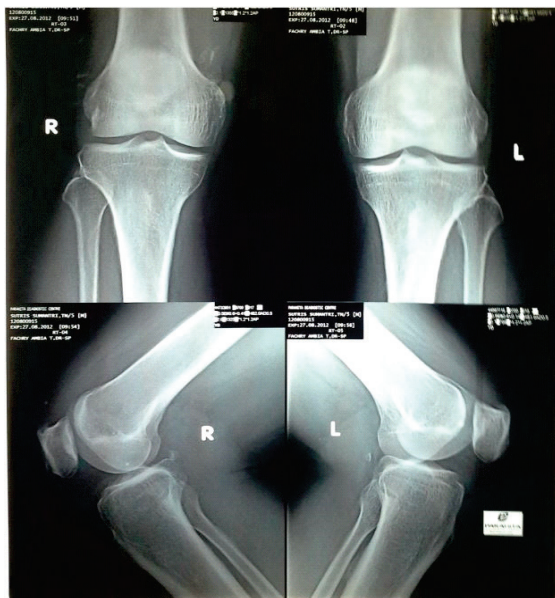
Seorang pasien laki-laki usia 58 tahun datang ke Bagian Pulmonologi RS Hasan Sadikin Bandung dengan keluhan batuk berdahak sejak 1 bulan yang lalu disertai nyeri dan bengkak pada tungkai, panggul, bahu, lutut, pergelangan tangan serta jari-jari tangan dan kaki. Pasien dengan riwayat merokok sejak 30 tahun yang lalu sebanyak 3-4 bungkus/hari.



**Gambar 1.** Kiri: *Clubbing fingers*; Kanan: Bengkak pada kedua tungkai dan jari-jari kaki



**Gambar 2.** Rontgen Thorak PA memperlihatkan gambaran hilus kasar dengan corakan bronkovaskuler yang meningkat serta bercak lunak di perihiler kanan dan parakardial kanan. Kesan adalah suspek TB paru



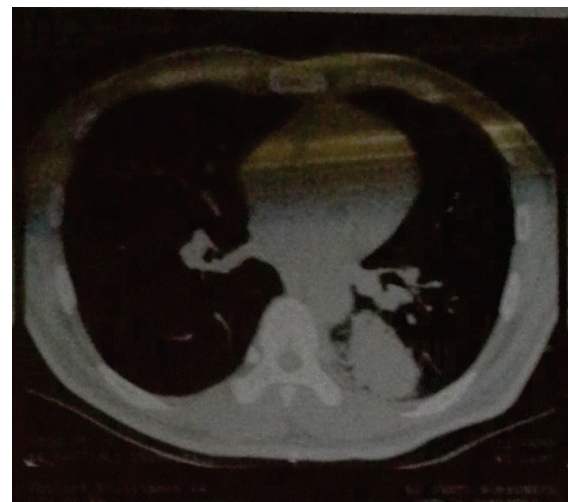
**Gambar 3.** Rontgen foto genu bilateral: Eminencia intercondilaris meruncing, osteofit (+) pada patella, sela sendi normal. Kesan: Osteoarthritis grade I-II genu bilateral

Hasil pemeriksaan radiologi thorak menyatakan kecurigaan suatu tuberkulosis paru. Pasien kemudian mendapat terapi

obat anti tuberkulosis, namun pada follow up klinis dan radiologi 2 bulan kemudian menunjukkan tidak adanya perbaikan.

Pasien dikonsulkan ke bagian ortopedi dan dilakukan pemeriksaan radiologi genu bilateral dan vertebra lumbosakral. Hasil pemeriksaan menunjukkan gambaran osteoarthritis grade I-II pada genu bilateral dan osteoarthritis vertebra lumbal.

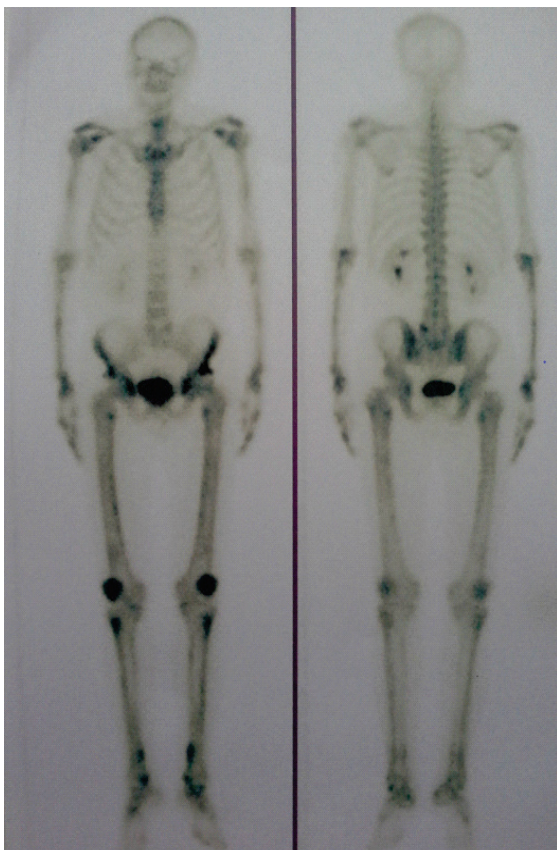
Pasien mengalami batuk darah (hemoptisis) beberapa bulan kemudian dan dilakukan pemeriksaan CT Scan thorak dan bronkoskopi. Hasil pemeriksaan CT Scan thorak dengan kecurigaan neoplasma maligna paru *bronchogenic carcinoma* tipe perifer pada regio segmen B6 kiri dengan metastasis ke KGB intrapulmonal kiri *juxta* bronkus B6 kiri. Tidak tampak invasi ke pleura atau mediastinum. Stadium *Non Small Cell Lung Cancer* berdasarkan TNM adalah T2bN1M0.



**Gambar 4.** CT Scan thoraks: Massa solid pada segmen apikal lobus kiri bawah (B6 kiri)

Hasil pemeriksaan bronkoskopi memperlihatkan massa di endobronkial pada cabang B10. Sementara itu hasil

pemeriksaan sitologi cairan aspirasi paru menyatakan peradangan non spesifik dan tidak tampak sel tumor ganas. Hasil pemeriksaan serologi menunjukkan peningkatan kadar CEA yaitu 5,08 ng/ml (nilai rujukan 0,00-3,00). Pasien menolak untuk dilakukan terapi sebagai karsinoma bronkogenik karena hasil aspirasi paru menyatakan tidak ada tanda keganasan.



**Gambar 5.** Sidik tulang: Penangkapan radioaktivitas yang meningkat difus dan bilateral pada distal dan metafise os femur, os tibia, os fibula, lengan bawah (tulang-tulang panjang) dan pada sendi humeri, genu, pergelangan tangan, dan kaki.

Satu bulan kemudian keluhan nyeri dan bengkak pada persendian dan tulang semakin bertambah berat. Pasien dikirim untuk dilakukan pemeriksaan sidik tulang (*bone scintigraphy*) ke Bagian Kedokteran

Nuklir RSHS Bandung untuk menyingkirkan kemungkinan adanya metastasis tulang.

Hasil pencitraan sidik tulang menunjukkan penangkapan radioaktivitas yang meningkat difus dan bilateral pada distal dan metafise femur, tibia, dan fibula (tulang-tulang panjang) dengan pola penangkapan radioaktivitas '*double stripe*' dengan penangkapan *circumferential* pada kortek tulang. Tampak juga penangkapan radioaktivitas yang meningkat difus dan bilateral pada lengan bawah, pergelangan tangan, sendi humeri dan genu yang mendukung untuk suatu HPO. Tidak tampak adanya lesi metastasis pada tulang.

Pasien menolak untuk dilakukan operasi pengangkatan massa tumor. Pasien dikonsulkan ke Bagian Reumatologi dengan HPO dan diberikan terapi etoricoxib 90 mg x 1 untuk mengurangi nyeri pada tulang dan persendian, tetapi menolak injeksi biphosponat.

Keadaan umum pasien selanjutnya terus mengalami penurunan dengan nyeri dan bengkak pada tulang dan sendi yang semakin bertambah hingga aktivitas fisik menjadi sangat terbatas.

Pasien kemudian dilakukan biopsi dengan hasil suatu adeno karsinoma paru dan pemeriksaan CT Scan ulang yang menunjukkan massa paru berukuran 8,5x7,5x10 cm di segmen posterobasal dan sebagian segmen superior lobus inferior kiri dengan efusi minimal dan pembesaran KGB para trakea, sub karina dan peribronkial kiri yang mendukung suatu

adeno karsinoma pada paru kiri. Terdapat peningkatan stadium menjadi IIIA (T2N2M0) serta diikuti peningkatan kadar CEA 13,39 ng/ml (rujukan 0-5,0).

Pasien selanjutnya direncanakan untuk dilakukan kemoterapi, tetapi keadaan umum pasien terus menurun dengan *intake* yang sulit, diare dan penurunan berat badan yang drastis ( $\pm 15$  kg) dalam 4 bulan terakhir.

## PEMBAHASAN

*Hypertrophic pulmonary osteoarthropathy* merupakan sindrom para neoplastik dengan karakteristik *digital clubbing*, periostitis serta bengkak dan nyeri pada sendi. Keterlibatan tulang berupa terbentuknya tulang baru (*new bone formation*) yang bilateral dan simetris sepanjang diafise dan metafise tulang-tulang panjang pada ekstremitas atas dan bawah.

HPO ditemukan rata-rata pada 12% pasien adeno karsinoma paru dan jarang pada tipe sel lainnya. *Hypertrophic osteoarthropathy* primer ditemukan pada 1% dari seluruh *non-small cell carcinoma*. HPO sekunder dapat disebabkan oleh produk hormon yang dihasilkan oleh sel-sel karsinoma. Meskipun patogenesis pasti belum diketahui, namun pada penyakit paru diperlukan *arteriovenous shunt* untuk terjadinya HPO. Megakariosit melewati pembuluh darah kapiler paru melalui AV shunt dan menstimulasi produksi *Vascular Endothelial Growth Factor* (VEGF) dan *Platelet Derived Growth Factors* (PDGF) oleh sel endotel, yang menyebabkan

angiogenesis dan hiperplasia sehingga terjadi beberapa perubahan seperti *clubbing fingers* dan proliferasi fibroblas. PDGF, prostaglandin E (PGE) juga diduga berperan pada patogenesis HPO. Laporan kasus oleh Olan dkk. pada seorang pasien dengan karsinoma paru menemukan peningkatan kadar VEGF, dimana setelah reseksi tumor kadar VEGF menurun dan HPO sembuh. Hasil pemeriksaan histokimia dari tumor yang direseksi menemukan adanya ekspresi RNA Messenger VEGF yang diproduksi secara ektopik oleh sel-sel kanker.<sup>1,3,4</sup>

Sidik tulang merupakan modalitas pencitraan yang sangat sensitif untuk mendeteksi perubahan fungsional pada tulang termasuk HPO. Sidik tulang dengan menggunakan radiofarmaka <sup>99m</sup>Tc-MDP dapat memperlihatkan gambaran HPO lebih awal dibandingkan modalitas pencitraan yang lain. Gambaran khas dari citra sidik tulang berupa peningkatan penangkapan radiofarmaka yang simetris dan difus di sepanjang kortek diafise dan metafise dari tulang panjang dengan pola penangkapan radioaktivitas *double stripe* atau *parallel-track sign*. Penangkapan radioaktivitas yang meningkat pada persendian dapat disebabkan juga karena sinovitis. Sidik tulang memperlihatkan keberadaan dan luasnya aktivitas subperiosteum lebih jelas dibandingkan pemeriksaan radiologi konvensional, begitu juga untuk penilaian pasca terapi. Penangkapan radioaktivitas dapat terlihat normal kembali 1 bulan pasca terapi yang berhasil.<sup>4,5,6,7,8</sup>

Pada pasien ini gejala yang pertama kali muncul adalah batuk berdahak yang lebih dari 1 bulan dengan nyeri di persendian tangan, bahu, lutut, pergelangan kaki serta bengkak pada tungkai serta jari-jari tangan dan kaki. Meskipun pemeriksaan radiologi thorak menyatakan kecurigaan suatu tuberkulosis paru dan pasien diberikan terapi obat anti tuberkulosis, namun tidak menunjukkan perbaikan baik secara klinis maupun radiologi pada follow up 2 bulan kemudian. Sedangkan pemeriksaan rontgen genu dan vertebra lumbal menunjukkan kesan suatu osteoarthritis.

Namun setelah pasien mengalami hemoptoe beberapa bulan kemudian dan dilakukan pemeriksaan CT scan thorak dan bronkoskopi menunjukkan kecurigaan neoplasma maligna paru *bronchogenic carcinoma* paru kiri dengan metastasis ke KGB intrapulmonal kiri juxta bronkus B6 kiri dan hasil pemeriksaan bronkoskopi memperlihatkan massa di endobronkial kiri. Meskipun hasil pemeriksaan sitologi cairan aspirasi paru tidak menunjukkan sel tumor ganas. Namun terdapat peningkatan kadar CEA yaitu 5,08 ng/ml.

Pemeriksaan sidik tulang dilakukan karena keluhan pada tulang dan sendi semakin berat untuk menyingkirkan kemungkinan suatu metastasis tulang. Hasil pencitraan tidak memperlihatkan gambaran lesi metastasis namun tampak peningkatan penangkapan radioaktivitas yang difus pada tulang-tulang panjang dan sendi yang khas untuk suatu HPO. Hal ini semakin diperkuat dengan peningkatan kadar CEA yang seiring dengan meningkatnya

keluhan pada tulang dan sendi dan bertambahnya ukuran tumor dan meningkatnya *staging* berdasarkan *follow up* CT Scan.

Pada kasus ini gejala pada tulang dan sendi yang timbul pada awal penyakit dengan keluhan batuk yang tidak spesifik dan riwayat merokok selama 30 tahun seharusnya sudah mengarahkan kepada kemungkinan HPO.

Terdapat beberapa laporan kasus tentang hubungan kadar CEA dan HPO pada adeno karsinoma paru. Kasus yang dilaporkan oleh Fukumoto et al pada pasien wanita dengan adeno karsinoma paru tanpa metastasis kelenjar limfa mediastinum dengan HPO dan kadar CEA dan IAP yang meningkat dan setelah dilakukan lobektomi, 4 bulan kemudian kadar CEA dan IAP kembali normal diikuti menurunnya keluhan nyeri pada tulang dan clubbing.<sup>9,10</sup>

Terapi pada HPO adalah pengangkatan lesi tumor primer. Pada kasus karsinoma paru stadium lanjut dimana pengangkatan tumor sulit dilakukan maka dilakukan terlebih dahulu kemoterapi atau radiasi eksterna. Pemberian hormon adrenokortikal telah diketahui berguna sebagai terapi adjuvan begitu juga pemberian *epidermal growth factor inhibitor-tyrosine kinase inhibitor* telah dilaporkan dengan hasil yang memuaskan.<sup>1,4,7</sup>

## KESIMPULAN

*Hyperthropic pulmonary osteoarthropathy* (HPO) ditemukan secara insidental pada

pemeriksaan sidik tulang (*bone scintigraphy*) pada pasien dengan keganasan, dimana umumnya berkaitan dengan sindrom para neoplastik pada karsinoma paru. Keadaan ini sering diduga pada awalnya sebagai *rheumatoid arthritis* yang dini atau *atypical* atau metastasis

pada tulang yang dapat dibedakan setelah dilakukan pemeriksaan sidik tulang. Perlu ditekankan bahwa nyeri yang tidak jelas pada tungkai dengan *polyarthritis/polyarthralgia* harus dipertimbangkan kemungkinan suatu HPO.

## DAFTAR PUSTAKA

1. Qian X, Qin J. Hypertrophic pulmonary osteoarthropathy with primary lung cancer. *Oncology Letters* 7. 2014; 2079-2082.
2. Royston E, Katato K, Mesko D. Hypertrophic Pulmonary Osteoarthropathy: A Case Report. *World J Oncol*.2012; 3(5):236-238.
3. Ntaios G, Adamidou A, Karamitsos D. Hypertrophic pulmonary osteoarthropathy secondary to bronchial adenocarcinoma dan coexisting pulmonary tuberculosis: a case report. *Cases Journal* 2008; 1:221.
4. WJ Shih. Pulmonary Osteoarthropathy and its Resolution. *Semin Nucl Med* 2004; 34(2):159-163.
5. Yao Q, Altman RD, Brahn E. Periostitis and Hypertrophic Pulmonary Osteoarthropathy: Report of 2 cases and Review of the Literature. *J Semarthrit*. 2009; 38(6):458-466.
6. Heinemann S, Zabel P, Hauber HP. Paraneoplastic syndromes in lung cancer. *Cancer therapy*. 2008; 6:687-698.
7. Lin Y, Tsai SC, Wang HY, Lu YY, Lin WY. The usefulness of Bone Scintigraphy in the Evaluation of Hypertrophic Osteoarthropathy after Chemotherapy: A case Report and Literature Review. *Ann Nucl Medicine Sci* 2010; 23:47-51.
8. Khan AN. *Imaging in Hypertrophic Osteoarthropathy*. Medscape. 2013.
9. Fukumoto H, Nishimoto T, Morita H. A case of hypertrophic pulmonary osteoarthropathy caused by adenocarcinoma of the lung. *Nihon Kyobu Geka Gakkai Zasshi*. 1992; 40(7):1161-5.
10. Cengiz A, Eren MS, Polatli M, Yürekli Y. Hypertrophic pulmonary osteoarthropathy on bone scintigraphy and 18F-fluorodeoxyglucose positron emission tomography/computed tomography in a patient with lung adenocarcinoma. *Indian J Nucl Med*. 2015; 30(3):251-253.