

ARTIKEL PENELITIAN

Efek Pemberian *Mesenchymal Stem Cell Wharton's Jelly* (MSC-WJ) terhadap Gambaran Histologi Pankreas Hewan Model Diabetes Melitus Tipe 1

Endrinaldi Endrinaldi¹, Tofrizal Tofrizal², Elmatris Elmatris¹, Sisca Dwi Yarni³

1. Departemen Biokimia, Fakultas Kedokteran, Universitas Andalas, Padang, Indonesia; 2. Departemen Patologi Anatomi, Fakultas Kedokteran, Universitas Andalas, Padang, Indonesia; 3. Laboratorium Biomedik, Fakultas Kedokteran, Universitas Andalas, Padang, Indonesia

Korespondensi: Endrinaldi; email: endrinaldi@med.unand.ac.id

Abstrak

Tujuan: Studi ini dilakukan untuk mengetahui pengaruh pemberian Mesenchymal Stem Cell Wharton Jelly (MSC-WJ) terhadap gambaran histologis pankreas tikus model diabetes melitus tipe 1. **Metode:** Penelitian ini merupakan penelitian eksperimental dengan rancangan Posttest-Only Control Group Design. Sampel terdiri dari 3 kelompok (Normal, DMT1, DMT1 + MSC-WJ). Kelompok perlakuan diterapi dengan MSC-WJ selama 4 minggu. Analisis data menggunakan uji One Way ANOVA dan Post Hoc Bonferroni. **Hasil:** MSC-WJ dapat meningkatkan rerata diameter dan luas area pulau Langerhans kelompok tikus DMT1 dari 98,08 μm – 126,85 μm dan dari 4911,95 μm^2 – 8995,35 μm^2 , namun perbedaan ini belum bermakna ($p > 0,05$). **Kesimpulan:** Penelitian ini menunjukkan bahwa terjadi perbaikan kerusakan pankreas dengan pemberian MSC pada tikus diabetik akibat induksi aloksan. **Kata kunci:** DMT1, MSC-WJ, pulau Langerhans, aloksan

Abstract

Objective: This study was conducted to determine the effect of administering Mesenchymal Stem Cell Wharton Jelly (MSC-WJ) on the histological appearance of the rat's pancreas in a type 1 diabetes mellitus model. **Methods:** The current research is experimental with a Posttest-Only Control Group Design. The sample consisted of 3 groups (Normal, T1DM, T1DM + MSC-WJ). The treatment group was treated with MSC-WJ for four weeks. Data analysis used One-way ANOVA and Post Hoc Bonferroni tests. **Results:** Our results showed WJ-MSC can increase the mean diameter and area of the islets of Langerhans in the T1DM rat group from 98,08 μm – 126,85 μm and from 4911.95 μm^2 – 8995.35 μm^2 but this difference is not yet significant ($p > 0.05$). Taken together, this research shows that there is an improvement in pancreatic damage due to alloxan induction when administering WJ-MSC to diabetic rats.

Keywords: T1DM, WJ-MSC, islet of Langerhans, alloxan

PENDAHULUAN

Diabetes melitus (DM) merupakan kelainan metabolik endokrin kronis yang ditandai dengan produksi dan penggunaan insulin yang tidak mencukupi, sehingga mengakibatkan kadar glukosa darah tinggi secara tidak normal yang menyebabkan komplikasi seperti kebutaan, gagal ginjal, penyakit kardiovaskular, stroke, neuropati, dan disfungsi pembuluh darah.¹

Diabetes melitus tipe 1 (DMT1) adalah kelainan autoimun yang bergantung pada insulin akibat penghancuran sel β pankreas yang dimediasi oleh sel T. Pada awal klinis diabetes tipe 1, sebagian besar pasien biasanya memiliki sisa 20-30% massa sel β aslinya. Namun, sel β yang tersisa ini juga akan dirusak seiring dengan perkembangan penyakit, yang pada akhirnya mengakibatkan kontrol glukosa yang buruk, ketoasidosis, infeksi, retinopati dengan potensi kehilangan penglihatan, nefropati yang menyebabkan gagal ginjal, komplikasi kehamilan, disfungsi seksual.^{2,3,4}

Suntikan insulin dan obat hipoglikemik saat ini digunakan untuk pengobatan Diabetes melitus. Obat-obatan tersebut dapat mencapai kontrol glikemik yang memadai namun tidak mencegah perkembangan komplikasi diabetes. Stem sel memiliki kemampuan untuk berdiferensiasi menjadi sel fungsional penghasil insulin, sehingga dapat menjadi sumber yang menjanjikan untuk sel-sel yang memproduksi insulin. Terapi stem sel berhasil menghilangkan penyebab penyakit dan meningkatkan regenerasi pankreas. Stem sel tersedia secara luas di banyak jaringan.^{5,6,7}

Salah satu sumber sel punca yang mudah didapatkan adalah sel punca yang

berasal dari *Wharton's Jelly*, diisolasi dari plasenta yang lebih dikenal dengan *Mesenchymal Stem Cells Wharton Jelly* (MSC-WJ). *Wharton's jelly* telah terbukti menyediakan sumber MSC yang bagus dan disarankan untuk menjadi standar emas baru untuk terapi berbasis MSC. Daya tarik utama tentang MSC terletak pada potensinya untuk memberikan efek reparatif pada spektrum cedera jaringan yang sangat luas. Hal ini semakin diperkuat oleh kemudahan isolasi dan kapasitas ekspansi yang besar secara *ex vivo*, serta menunjukkan aktivitas multipotensi dan imunomodulator.⁸

Beberapa penelitian dengan MSC-WJ telah menunjukkan adanya perbaikan hiperglikemia. Penelitian ini memanfaatkan *Wharton's Jelly derived mesenchymal stem cells* (MSC-WJ) sebagai terapi DMT1 untuk melihat pengaruhnya terhadap gambaran histologi pankreas hewan model DMT1.

METODE

Hewan dan Desain Penelitian

Penelitian ini menggunakan tikus putih (*rattus novergicus*) jantan sebanyak 18 ekor yang berusia 2-3 bulan dengan berat badan 200-300 gram yang sesuai dengan kriteria inklusi dan eksklusi. Tikus yang digunakan pada penelitian ini diaklimatisasi selama tujuh hari sebelum dilakukan perlakuan. Masing-masing tikus diberi makan sebanyak 20 gram/hari dan diberi minum secara *ad libitum*, diperiksa dan ditambah setiap hari.

Induksi Hiperglikemia

Tikus diinjeksi dengan aloksan dosis 100 mg/kgBB sebanyak 0,2 ml secara intraperitoneal. Sebelum diinduksi dengan aloksan, tikus dipuasakan selama ± 12 jam, dan ditimbang berat badannya

mendapatkan volume induksi aloksan. Setelah 7 hari pemberian aloksan, kadar gula darah puasa (GDP) tikus diukur menggunakan test strip dan alat glukometer yang telah dikalibrasi.⁹

Terapi MSC-WJ pada hewan model diabetes tipe 1

MSC-WJ diperoleh dari Indonesia Medical Education and Research Institute (IMERI) Fakultas Kedokteran Universitas Indonesia. MSC-WJ ini mengekspresikan molekul permukaan CD73, CD93 dan CD105. Pada hari ke 7 induksi aloksan, tikus hiperglikemia secara acak dibagi menjadi 2 kelompok yaitu kelompok tikus hiperglikemia (n=6) dan kelompok tikus hiperglikemia yang diterapi MSC-WJ dengan dosis 3×10^6 sel. MSC-WJ disuspensikan dalam *phosphat buffered saline* (BPS) ke vena ekor tikus dan dibiarkan selama 4 minggu. Sebagai kelompok kontrol normal (n=6) digunakan tikus sehat. Pada hari ke 29, darah tikus dikumpulkan dari vena orbital.¹⁰

Pembuatan preparat pankreas

Spesimen jaringan dibedah dari tikus pada minggu ke 4. Diambil pankreas dari semua kelompok. Jaringan difiksasi dalam formalin netral buffer 10%. Selanjutnya diolah menjadi blok parafin dan dipotong

HASIL DAN PEMBAHASAN

Studi terhadap 18 tikus jantan, 6 tikus merupakan kelompok kontrol (normal) dan 12 tikus diinduksi oleh aloksan selama 7 hari. Tikus DMT1 dibagi menjadi 2 kelompok, terdiri dari kelompok DMT1 tanpa diberi MSC-WJ dan kelompok tikus DMT1 yang diberi MSC-WJ (DMT1 + MSC-WJ) selama 4 minggu.

dengan mikrotom setebal 4 μm . Hasilnya diwarnai dengan Hematoxyline dan Eosin.¹⁰

Pengukuran diameter dan luas area pulau langerhans

Pengukuran luas pulau langerhans dilakukan dengan fotomikrografi pada perbesaran 400x menggunakan mikroskop CX 33, kamera Beta 3,1MP Sony Exmor, dan program BetaView,Ink, pengukuran luas area penampang pulau Langerhans dilakukan dengan bantuan program ImageJ (ImageJ 1.49v software, National Institute of Health, Bethesda, MD, USA), dilaporkan dalam luas area rerata (μm^2)

Analisis statistik

Data dinyatakan sebagai rata-rata \pm standar deviasi dan analisis menggunakan uji *One Way ANOVA*, dan *Post Hoc Benferroni*. Jika data tersebut tidak terdistribusi normal maka dilakukan uji alternatif Kruskal Wallis.

Etika penelitian

Penelitian ini telah mendapat pertimbangan etik dan persetujuan dari Tim Komite Etik Penelitian Fakultas Kedokteran Universitas Andalas dengan nomor registrasi 872/UN.16.2/KEP-FK/2022.

Pengaruh Aloksan terhadap Kerusakan Sel Beta Pankreas

Aloksan dapat menyebabkan Diabetes Melitus tergantung insulin pada binatang dengan karakteristik mirip dengan Diabetes Melitus tipe 1 pada manusia. Aloksan bersifat toksik selektif terhadap sel beta pancreas yang memproduksi insulin karena terakumulasinya aloksan secara khusus melalui transporter glukosa yaitu GLUT2.¹¹ Aloksan memiliki sifat efek patologis yaitu

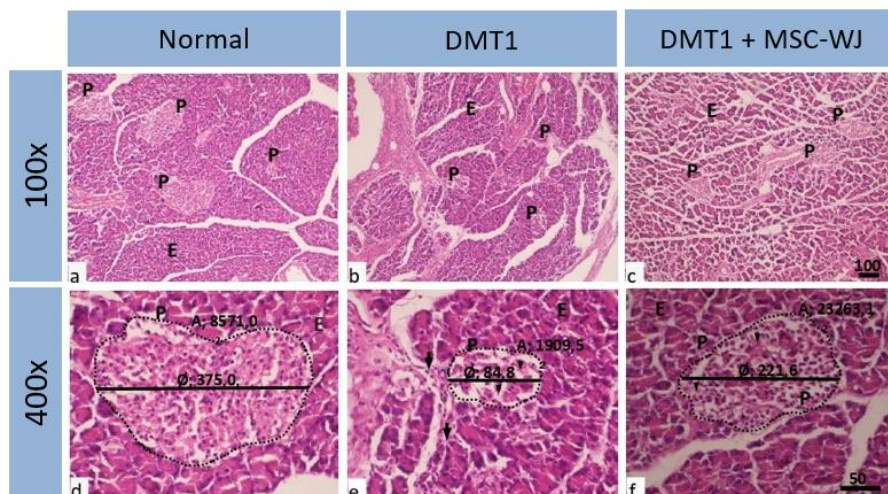
secara selektif dapat menghambat sekresi insulin yang diinduksi glukosa melalui penghambatan glukokinase, sensor glukosa sel beta, dan menciptakan keadaan diabetes tergantung insulin dengan menginduksi pembentukan *Reactive oxygen species* (ROS) yang menyebabkan nekrosis selektif sel beta.¹²

Aksi sitotoksik aloksan dimediasi oleh radikal bebas. Aksi toksik aloksan pada sel beta diinisiasi oleh radikal bebas yang dibentuk oleh reaksi redoks.⁽¹³⁾ Aloksan dan produk reduksinya, asam dialurik, membentuk siklus redoks dengan formasi radikal superoksida. Radikal ini mengalami dismutasi menjadi hydrogen peroksida. Radikal hidroksil dengan kereaktifan yang tinggi dibentuk oleh reaksi Fenton. Aksi radikal bebas dengan rangsangan tinggi meningkatkan konsentrasi kalsium sitosol yg

menyebabkan destruksi cepat sel beta.¹⁴

Pengaruh pemberian MSC-WJ terhadap gambaran histologis

Kerusakan kelenjar pankreas dinilai secara histologis dengan menilai proporsi kelenjar yang menunjukkan adanya kelainan histologis berupa tanda degenerasi/nekrosis sel asinus dan pulau Langerhans, serta sebaran sel radang. Pada kelompok DMT1 jaringan pankreas menunjukkan kerusakan berupa atrophy pulau Langerhans. Pulau Langerhans berukuran kecil dan sebagian sel berdegenerasi, stroma bersebaran sel radang sebagian komponen eksokrin berdegenerasi (Gambar 1). Tampak penurunan bermakna baik diameter maupun luas area pulau Langerhans (Gambar 2 dan 3).



Gambar 1. Histologi jaringan pankreas hewan coba, memperlihatkan pulau Langerhans (P) dan kelenjar eksokrin (E). Kontrol normal (a,d), kontrol positif dengan induksi aloksan (b,e). Perlakuan dengan MSC; (c,f), Tikus diabetic memperlihatkan atrophy pulau Langerhans yang mengandung sel berdegeneratif (▼) serta sel radang dalam stroma (↓). Perlakuan dengan MSC memperlihatkan ukuran pulau Langerhans, diameter maupun luas area lebih tinggi dibanding kontrol positif, serta proporsi sel yang berdegenerasi lebih rendah dibanding kontrol positif. Hematoksilin eosin, panel atas perbesaran asli 100x, panel bawah perbesaran asli 400x.

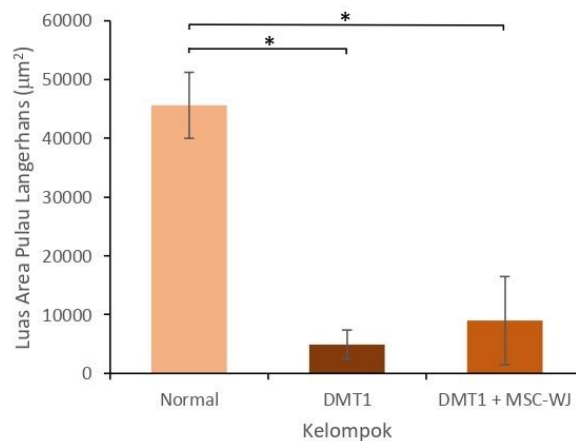
Hasil penilaian histologis memperlihatkan bahwa pulau Langerhans pada kelompok tikus normal tidak menunjukkan kelainan yang bermakna yang

berarti skor histologisnya 0, pulau Langerhans pada kelompok tikus DMT1 atrofi berat dan sel berdegenerasi > 50%, radang pada stroma dengan skor histologis

3 (kerusakan berat), sedangkan pulau Langerhans pada kelompok tikus DMT1 yang diberi MSC-WJ berdegenerasi < 25% radang minimal pada stroma dengan skor histologis 1 (kerusakan ringan).¹⁵

Kelompok tikus DMT1 memperlihatkan skor kerusakan histologis sedang sampai berat serta penurunan rerata diameter dan luas area pulau Langerhans. Perlakuan dengan MSC-WJ memperlihatkan perbaikan skor kerusakan pankreas serta ukuran pulau Langerhans baik diameter maupun luas

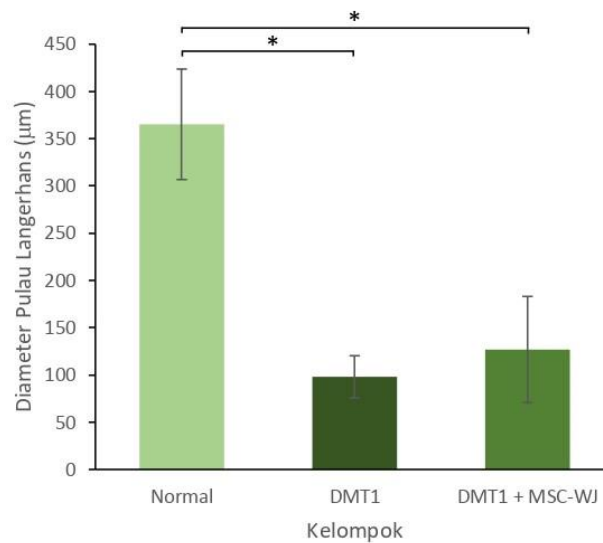
area lebih baik dibanding kontrol positif. Namun perbaikan diameter maupun luas area pulau Langerhans dengan perlakuan MSC-WJ belum signifikan (Gambar 2 dan 3). Pada kelompok perlakuan dengan pemberian MSC-WJ (DMT1 + MSC-WJ) terdapat perbaikan kerusakan histologis pankreas ditandai dengan tanda degenerasi sel lebih rendah (Gambar 1), ukuran rata rata diameter dan luas area pulau Langerhans lebih tinggi dibanding kelompok DMT1 (Gambar 2 dan 3).



Gambar 2. Luas area pulau Langerhans (µM²) setelah diinduksi aloksan selama 7 hari dan diperlakukan dengan MSC-WJ

Penelitian El Miniawy et.al. (2017) menunjukkan bahwa peran terapi dari WJ-MSC unta dapat meregenerasi jaringan pankreas untuk pemulihan fungsi.¹⁰ Terapi MSC-WJ dapat mengembalikan fungsi sel β islet dalam waktu yang lebih lama.² Hal ini dapat disebabkan MSC dapat terlokalisasi di setiap lokasi cedera. Migrasi atau proliferasi kemungkinan sedikit banyak

dipengaruhi oleh jaringan lokal, sehingga yang tersalurkan ke lokasi cedera yang diteliti cukup rendah.¹⁶ Pengobatan DMT1 oleh MSC-WJ adalah aman dan efektif, walaupun mekanisme pastinya belum diketahui, namun implantasi MSC-WJ dapat menjadi strategi yang efektif dalam pengobatan diabetes melitus tipe 1.^{2,17}



Gambar 3. Diameter pulau Langerhans (μM) setelah diinduksi aloksan selama 7 hari dan diperlakukan dengan MSC-WJ

MSC yang diisolasi dari Wharton's Jelly (WJ-MSCs) mewakili sumber sel potensial untuk mengobati diabetes. Pemberian WJ-MSC secara sistemik menghasilkan pemulihan pulau langerhans pankreas dari insulinitis, peningkatan sekresi insulin darah dan koreksi hiperglikemia.¹⁷ Terapi stem sel yang berhasil dapat menghilangkan penyebab penyakit dan meningkatkan regenerasi pankreas.¹⁸

SIMPULAN

Berdasarkan hasil penelitian yang telah dilakukan dapat disimpulkan bahwa

terdapat perbaikan kerusakan pankreas dengan pemberian MSC-WJ pada tikus diabetik akibat induksi alloxan walaupun belum berbeda secara signifikan.

DUKUNGAN FINANSIAL

Tidak ada.

UCAPAN TERIMA KASIH

Tidak ada.

KONFLIK KEPENTINGAN

Tidak ada.

DAFTAR PUSTAKA

1. Nyholm B, Pørksen N, Juhl CB, Gravholt CH, Butler PC, et al. Assessment of insulin secretion in relatives of patients with type2 (non-insulin dependent) diabetes mellitus: evidence of early beta cell dysfunction. *J Metabolism* 49 (2000): 896-905.
2. Ashcroft FM, Rorsman P (2012) Diabetes mellitus and the β cell: the last ten years. *Cell* 148 : 1160-1171.
3. Jensen RA, Agardh E, Lernmark A, Gudbjörnsdottir S, Smith NL, et al. HLA genes, islet autoantibodies and residual C-peptide at the clinical onset of type 1 diabetes mellitus and the risk of retinopathy 15 years later. *PLoS One* 6 (2011) :e17569.
4. Rabinovitch A (1994) Immunoregulatory and cytokine imbalances in the pathogenesis of

- IDDM. Therapeutic intervention by immunostimulation? *Diabetes* 43 :613- 621.
5. Hussain MA, Theise ND Stem-cell therapy for diabetes mellitus. *Lancet* 364 (2004): 203-205.
 6. Wu LF, Wang NN, Liu YS, Wei X. Differentiation of Wharton's jelly primitive stromal cells into insulin-producing cells in comparison with bone marrow mesenchymal stem cells. *Tissue Eng Part A* 15 (2010): 2865-2873.
 7. Mirpour GAS, Bagheri M, Mohamadnejad M, Alimoghaddam K, Abdolazadeh L, et al. In vivo tracking of ¹¹¹In-oxine labeled mesenchymal stem cells following infusion in patients with advanced cirrhosis. *Nucl Med Biol* 38 (2011): 961-967.
 8. Kamal MM, Kassem DH. Therapeutic Potential of Wharton's Jelly Mesenchymal Stem Cells for Diabetes: Achievements and Challenges. *Front Cell Dev Biol.* 2020;8(January):1–15.
 9. Rohilla A, Ali S. Alloxan induced diabetes: mechanisms and effects. *Int J Res Pharma Biomedical Sci.* 2012;3(2):819–21
 10. El Miniawy HM, Ahmed KA, Ibrahim EM, Sabry D, Tahany A & Amer E. Camel 's wharton jelly mesenchymal stem cell is a novel tool for regeneration of induced diabetes mellitus. *Journal of Translational Science*, 2017 3(5): 1-6
 11. Ighodaro OM, Adeosun AM, Akinloye OA. Alloxan-induced diabetes, a common model for evaluating the glycemic-control potential of therapeutic compounds and plants extracts in experimental studies. *Medicina* 53 (2017) 365- 374.
 12. Lenzen S. The mechanisms of alloxan- and streptozotocin-induced diabetes. *Diabetologia.* 2008;51(2):216–26.
 13. Watkins D, Cooperstein SJ, Lazarow A. Effect of alloxan on permeability of pancreatic islet tissue in vitro. [Internet]. 2008 [cited 2009 February 18]. Available from: <http://ajplegacy.physiology.org/cgi/content/abstract/207/2/436>
 14. Filipponi P, Gregorio F, Cristallini S, Ferrandina C, Nicoletti I, Santeusano F. Selective impairment of pancreatic A cell suppression by glucose during acute alloxan – induced insulinopenia: in vitro study on isolated perfused rat pancreas. [Internet]. 2008 [cited 2009 February 18].
 15. Anggraeni IG, Hi Wahid RA, Marfu'ah N. (2022). Pancreatic histological studies in mice induced by alloxan and steeping okra coffee (*Abelmoschus esculentus* [L.] Moench). *Pharmacy Education* (2022) 22(2) 213 – 217
 16. M. Devine SM, Cobbs C, Jennings M, Bartholomew A, Hoffman R. Mesenchymal stem cells distribute to a wide range of tissues following systemic infusion into nonhuman primates. *Blood* (2003) 101 (8): 2999–3001.
 17. Hu J, Yu X, Wang Z, Wang F, Wang L, Gao H, et al. Long term effects of the implantation of Wharton's jelly-derived mesenchymal stem cells. *Endocrine Journal.* 2013, 60 (3), 347-357
 18. Mirpour GAS, Bagheri M, Mohamadnejad M, Alimoghaddam K,

Abdolahzadeh L, et al. In vivo tracking of ¹¹¹In-oxine labeled mesenchymal stem cells following infusion in

patients with advanced cirrhosis. Nucl Med Biol (2011) 38: 961-967.