

LAPORAN KASUS

Kista Celah Brankial Kedua: Sebuah Laporan KasusFerryansyah¹, Djosan², Novialdi³, Novianti⁴, Handayani⁵

¹ Program Pendidikan Dokter Spesialis Departemen Ilmu Kesehatan Telinga, Hidung, Bedah Kepala dan Leher, Fakultas Kedokteran, Universitas Andalas / RSUP dr. M. Djamil, Padang, Indonesia.

² Dokter Spesialis Divisi Fasiaal Plastik dan Bedah Rekonstruksi Departemen Ilmu Kesehatan Telinga, Hidung, Bedah Kepala dan Leher, Fakultas Kedokteran, Universitas Andalas / RSUP dr. M. Djamil, Padang, Indonesia.

³ Dokter Spesialis Divisi Laringofaringologi Departemen Ilmu Kesehatan Telinga, Hidung, Bedah Kepala dan Leher, Fakultas Kedokteran, Universitas Andalas / RSUP dr. M. Djamil, Padang, Indonesia.

⁴ Dokter Spesialis Patologi Anatomi, Departemen Patologi Anatomi, Fakultas Kedokteran, Universitas Andalas / RSUP dr. M. Djamil, Padang, Indonesia.

⁵ Dokter Spesialis Radiologi, Departemen Radiologi, Fakultas Kedokteran, Universitas Andalas / RSUP dr. M. Djamil, Padang, Indonesia.

Korespondensi: Ferryansyah Email: ferryansyah493@gmail.com No.Hp: +62 811758111

Abstrak

Pendahuluan: Kista celah brankial adalah malformasi kongenital yang timbul akibat involusi yang tidak sempurna dari sisa-sisa aparatus brankial. Kista celah brankial kedua biasanya berupa massa yang *mobile*, fluktuatif, tidak nyeri, yang terletak di sepanjang batas anterior otot sternokleidomastoideus. Pemeriksaan ultrasonografi, *magnetic resonance imaging* dan histologi dapat membantu dalam menegakkan suatu diagnosis kista brankial dan menyingkirkan diagnosis banding lainnya. Penatalaksanaan pada kasus kista brankial adalah dengan tindakan eksisi kista. **Laporan Kasus:** Dilaporkan satu kasus anak laki-laki usia 1 tahun 3 bulan dengan keluhan benjolan pada leher sisi kanan. Pada pemeriksaan regio colli dekstra didapatkan massa kistik pada level IV, *mobile*, fluktuatif, tidak nyeri. Dilakukan tindakan eksisi kista dengan hasil histopatologi berupa kista brankial. **Kesimpulan:** Kista celah brankial kedua perlu dipikirkan pada kondisi pembengkakan leher bagian luar/ lateral. Kista celah brankial kedua berupa massa yang *mobile*, fluktuatif, tidak nyeri, yang terletak di sepanjang anterior otot sternokleidomastoideus, biasanya bersifat unilateral. Tatalaksana kista brankial berupa eksisi lengkap kista dan traktus sinus.

Kata kunci: : kista celah brankial; aparatus brankial; kista celah brankial kedua; eksisi kista

Abstract

Introduction: A branchial cleft cyst is a congenital malformation arising from incomplete involution of the remnants of the branchial apparatus. The second branchial cleft cyst is usually a mobile, fluctuating, painless mass, located along the anterior boundary of the sternocleidomastoideus muscle. Ultrasound, magnetic resonance imaging and histology can help in establishing a diagnosis

of branchial cyst and ruling out other differential diagnoses. Management in the case of branchial cysts is by excision of cysts. **Case Report:** One case was reported of a boy aged 1 year and 3 months with complaints of a lump on the right side of the neck. On examination of the right coli region obtained cystic mass at level IV, mobile, fluctuating, painless. Cyst excision is performed with histopathological results in the form of branchial cysts. **Conclusion:** The second branchial cleft cyst needs to be considered in the condition of swelling of the outer / lateral neck. The second branchial cleft cyst is a mobile, fluctuating, painless, mass located along the anterior sternocleidomastoid muscle, usually unilateral mass. Management of branchial cysts in the form of complete excision of cysts and sinus tracts.

Keywords: branchial cyst cleft; branchial apparatus; second branchial cleft cyst; cyst excision

PENDAHULUAN

Kista celah brankial merupakan penyebab kongenital yang umum dari pembengkakan leher bagian lateral. Istilah kista brankial pertama kali digunakan oleh Ascherson pada tahun 1832. Kista celah brankial terjadi karena obliterasi arkus brankial yang tidak lengkap.^{1,2,3}

Kista celah brankial kedua biasanya muncul sebagai massa kistik pada leher lateral yang tidak nyeri, *mobile*, dekat dengan otot sternokleidomastoideus, biasanya di atas klavikula, pada sepertiga kasus dapat muncul sebagai massa progresif akibat adanya suatu peradangan.^{3,4,5} Anomali arkus brankial kedua dapat terjadi di mana saja di sepanjang jalur traktus arkus brankial kedua yang memanjang dari kulit di atas fossa supraklavikula sampai ke faring setinggi fossa tonsilaris.^{3,6}

Tindakan pembedahan adalah penatalaksanaan pilihan yang dapat dilakukan pada kista brankial. Tindakan eksisi pada kista menggunakan insisi yang luas dapat digunakan untuk memastikan pengangkatan total pada kista.^{3,5,7,8}

Epidemiologi

Anomali celah brankial adalah lesi kongenital kepala dan leher kedua yang paling umum pada anak-anak setelah kista duktus tiroglossus. Anomali celah brankial terjadi sekitar 30% dari penyakit leher kongenital.⁸ Anomali celah brankial dapat didiagnosis pada usia berapa pun tetapi sebagian besar didiagnosis pada masa

kanak-kanak.⁸ Kista biasanya tidak disertai nyeri, dapat digerakkan dan fluktuatif. Kista celah brankial sekitar 97-98% bersifat unilateral.⁵ Insidensi anomali celah brankial pada pria dan wanita adalah sama.⁹

Kista brankial paling sering berasal dari sisa brankial kedua, dengan insiden yang dilaporkan sekitar 80% dari anomali celah brankial muncul sebagai kista dan sekitar 95% terbentuk dari daerah arkus brankial kedua. Sedangkan 5% sisanya muncul dari daerah arkus brankial pertama, ketiga, atau keempat.^{5,7,8}

Embriologi

Pertumbuhan dan perkembangan oromaksilofasial sangat dipengaruhi oleh tumbuh kembang dari aparatus brankial. Bagian ini memberikan kontribusi terhadap struktur kepala dan leher (Gambar 1). Aparatus brankial terdiri dari empat komponen, yaitu lengkung brankial (***branchial arches***), kantong brankial (***branchial pouches***), celah brankial (***branchial groove***) dan membran brankial. Bagian ini mulai terbentuk pada minggu ke-4 dan sekitar minggu ke-7 mengalami diferensiasi dan migrasi struktur.^{10,11}

Klasifikasi

Kista celah brankial terbagi menjadi 4 kelompok yaitu:^{10,12,13}

1. Kista celah brankial pertama
Kasus ini jarang terjadi, lebih kurang 8% dari kelainan celah brankial. Biasanya kista terjadi di bagian superior dari os hioid.

2. Kista celah brankial kedua

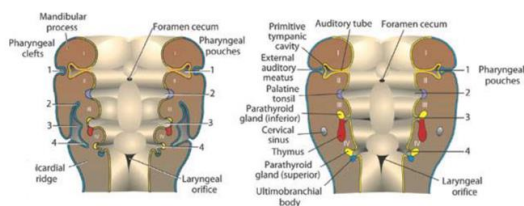
Kista lebih sering terjadi daripada fistula atau sinus, biasanya terjadi di bagian sedikit ke anterior leher dan di bawah angulus mandibula tepatnya di depan otot sternokleidomastoideus.

3. Kista celah brankial ketiga

Kista celah brankial ini jarang terjadi dan kista terlihat di bagian anterior dari otot sternokleidomastoideus tetapi lebih rendah dari lokasi kista celah brankial pertama dan kedua. Kelainan ini berakhir di faring yaitu pada membran tirohoid atau sinus piriformis.

4. Kista celah brankial keempat

Kista celah brankial keempat memiliki manifestasi klinis yang sama dengan kista celah brankial ketiga.



Gambar. 1 Perkembangan Aparatus Brankial¹¹

Menurut klasifikasi Bailey kista celah brankial kedua dibedakan menjadi 4 tipe, yaitu:^{10,14}

1. Tipe 1:

Kista berada superfisial pada bagian anterior dari otot sternokleidomastoideus dan sedalam otot platisma

2. Tipe 2:

Kista berada pada bagian anterior dari otot sternokleidomastoideus, lateral dari karotis, dan posterior dari glandula submandibular.

3. Tipe 3:

Kista meluas ke medial di antara bifurkasio arteri karotis interna dan arteri karotis eksterna menuju dinding lateral faring

4. Tipe 4:

Kista sudah mencapai mukosa dari faring.

Etiopatogenesis

Beberapa teori terjadinya kista brankial yaitu:^{2,10}

1. Teori aparatus brankial

Kista terjadi karena tidak selesainya obliterasi dari celah brankial, arkus brankial, maupun kantong brankial. Hal tersebut dapat menyebabkan sisa-sisa sel yang tidak aktif terpacu tumbuh dan berkembang kemudian membentuk terjadinya suatu kista, proses ini terjadi pada minggu ketiga sampai minggu ke delapan masa kehamilan.

2. Teori sinus servikal

Terjadi karena sisa sel dari sinus servikal, yang terbentuk dari pertumbuhan arkus brankial kedua menuju arkus brankial kelima.

3. Teori duktus timofaringeal

Kista terjadi karena adanya sisa hubungan antara timus dan kantong brankial ketiga

4. Teori inklusi

Kista ini merupakan inklusi epitel pada kelenjar limfe, banyak mengandung jaringan limfoid pada dindingnya.

Diagnosis

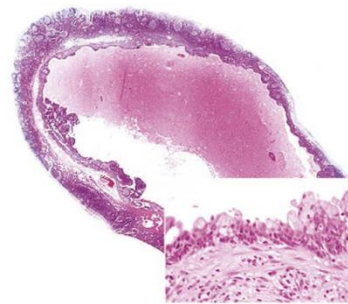
Diagnosis kista brankial dapat ditegakkan dengan anamnesis, pemeriksaan fisik serta pemeriksaan penunjang. Adanya benjolan atau pembengkakan yang dapat disertai nyeri atau tidak nyeri pada sisi bagian lateral leher. Benjolan dapat tumbuh dalam berbagai ukuran, dapat disertai dengan tanda-tanda peradangan atau pembentukan abses seperti nyeri, bengkak/edema dan keluar cairan dari *pit* di kulit.^{4,15}

Pemeriksaan ultrasonografi/ USG biasanya merupakan pemeriksaan pencitraan awal yang dilakukan pada anak-anak karena bersifat noninvasif dan dapat membedakan antara massa padat dan kista.⁸ Pemeriksaan radiologi seperti *computed tomography* (CT scan) ataupun *magnetic resonance imaging* (MRI) sangat direkomendasikan karena berguna dalam penegakan diagnosis dan untuk tindakan pembedahan. Baik CT scan maupun MRI dapat mengidentifikasi hubungan anatomi, ukuran dan luas kista.^{2,8}

Histopatologi

Gambaran histopatologi dari kista brankial adalah adanya rongga kistik yang dilapisi

oleh epitel dan jaringan ikat di bawahnya yang menunjukkan pusat germinal. Lapisannya berupa epitel skuamosa berlapis, dan pusat germinal terkandung dalam jaringan limfoid, serta struktur kistik yang tidak teratur pada dermis. (Gambar. 2).¹⁰ Terdapat sel-sel inflamasi yaitu limfosit pada stroma. Sel-sel pada lapisan dapat terlihat memproduksi musin.^{5,10,16}



Gambar 2. Gambaran histopatologi kista brankial menunjukkan lapisan epitel skuamosa, epitel kolumnar bersilia, dan jaringan limfonoduli.¹⁰

Diagnosis Banding

Diagnosis banding anomali celah brankial yaitu kista duktus tiroglossus, limfadenitis colli, abses leher, tuberkulosis, kista dermoid, limfangioma, kelenjar getah bening metastatik dengan perubahan kistik dan karsinoma brankiogenik primer.^{4,6,17}

Tatalaksana dan Prognosis

Tatalaksana pilihan untuk kista brankial adalah eksisi kista secara keseluruhan.¹ Tindakan pembedahan yang tidak tepat dan lengkap dapat mengakibatkan kekambuhan dari kista. Kegagalan dalam mendiagnosis kista

brankial dapat mengakibatkan keterlambatan dalam pengobatan, penggunaan antibiotik berulang yang tidak efektif, operasi yang tidak tepat, dan menimbulkan komplikasi pada pasien.⁵

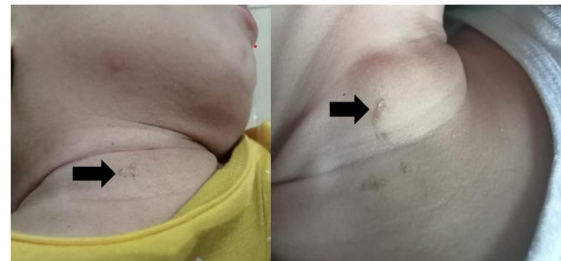LAPORAN KASUS

Seorang anak laki-laki berusia 1 tahun 3 bulan datang ke Poliklinik THT-KL Subbagian Laring Faring pada tanggal 27 Maret 2023 dengan rujukan dari RSUD Lubuk Basung dengan diagnosis suspek kista duktus tiroglosus.

Pada alloanamnesis dari orangtua pasien, awalnya terdapat lubang kecil di leher depan sisi kanan pada pasien sejak lahir, lubang kira-kira sebesar ujung jarum peniti kecil. Keluar cairan dari lubang kecil di leher sisi kanan ada hilang timbul sejak 3 bulan sebelum masuk RS, berwarna jernih (Gambar 3), berbau amis, tidak ada bercampur darah, demam, nyeri, dan keluar cairan saat makan / minum tidak ada.

Keluhan pada mata, telinga dan hidung tidak ada. Sesak nafas, nyeri atau sulit menelan tidak ada, anak saat ini sudah mendapatkan makanan berupa nasi lembek, tidak terdapat benjolan pada ketiak dan lipatan paha. Penurunan berat badan tidak ada. Riwayat keluarga yang mengalami penyakit yang sama atau keganasan tidak ada. Keluhan batuk-batuk lama dan riwayat penyakit TB tidak ada. Riwayat trauma pada leher, riwayat operasi sebelumnya pada leher tidak ada. Riwayat kelahiran normal dengan berat badan lahir 2.700 gram. Saat ini pasien sudah bisa berdiri sendiri, dapat

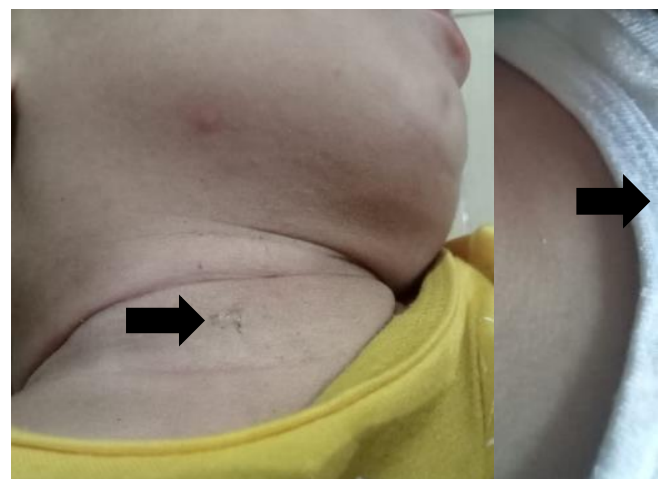mengucapkan 3-5 kata dengan cukup jelas, dapat menjawab pertanyaan sederhana, mengerti instruksi sederhana, menunjukkan bagian tubuh. Berat badan pasien 8,5 kg. Kelainan di bagian lain tidak ada.



Gambar 3. Lubang kecil/punctum di regio colli dekstra sejak lahir, keluar cairan hilang timbul dari lubang kecil di regio colli dekstra (panah warna hitam)

Dari pemeriksaan fisik didapatkan pit/punctum pada regio colli dekstra setinggi level IV, hiperemis ada, nyeri tekan ada, saat pemeriksaan tidak didapatkan sekret. Pemeriksaan telinga, hidung, dan tenggorok dalam batas normal. Pasien didiagnosis kerja dengan pit/sinus brankial dekstra terinfeksi.

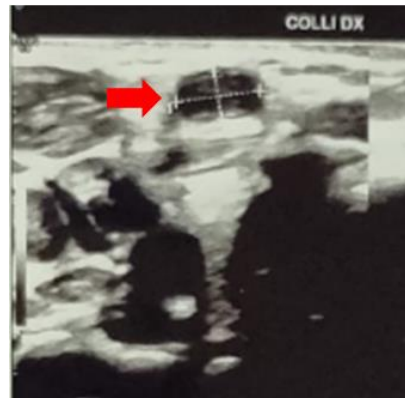Kemudian pasien disarankan melakukan pemeriksaan *ultrasonography* (USG) regio colli. Hasil pemeriksaan USG



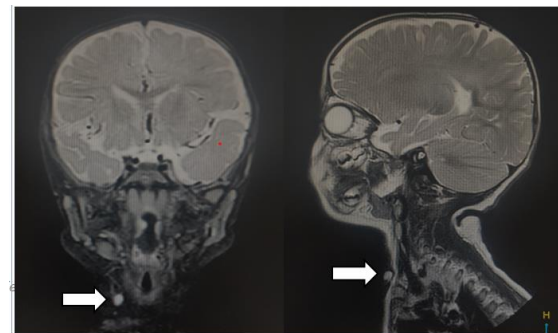
pada tanggal 27 Maret 2023 tampak lesi *anechoic* dengan dinding tebal di subkutis regio colli kanan (daerah sekitar muara fistel) berukuran 0,57x0,32x1,03 cm. Tiroid kanan dan kiri posisi normal, besar dan bentuk baik dengan kesan sugestif abses subkutis regio colli dekstra dengan fistula kutaneus (Gambar 4). Dari poliklinik THT-KL Subbagian Laring Faring, pasien diberi obat makan berupa antibiotik cefixime syrup 2x40mg lalu pasien disarankan konsul ke poli Fasial Plastik dan Bedah Rekonstruksi.

Pada tanggal 12 April 2023 pasien konsul ke poli Fasial Plastik dan Bedah Rekonstruksi, disarankan untuk pemeriksaan *magnetic resonance imaging (MRI) regio colli*.

Hasil MRI tanggal 12 Mei 2023 didapatkan lesi kistik berbentuk pouch dengan gambaran track dari lesi kistik ke kutis, dengan lebar track 0,2 cm, panjang track 0,3 cm, tidak *enhance* post pemberian kontras. Kesan sugestif suatu gambaran kista celah brankial dengan sinus track dan fistula kutaneus di anterior regio colli dekstra. (Gambar 5). Dari poliklinik THT-KL Subbagian Fasial Plastik dan Bedah Rekonstruksi, pasien didiagnosis kerja dengan kista celah brankial dekstra dengan traktus sinus lalu pasien disarankan kontrol ulang 1 bulan kemudian.



Gambar 4. Foto USG regio colli dekstra pasien, tampak abses subkutis regio colli dekstra dengan fistula kutaneus (panah merah)

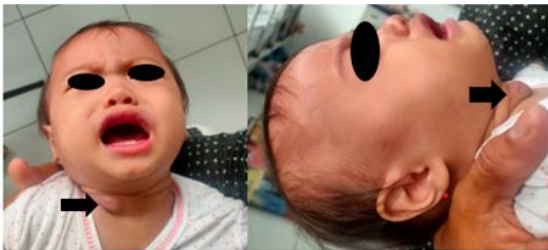

Gambar 5. Kista brankial pada *magnetic resonance imaging* regio colli pasien (panah warna putih)

Pada tanggal 27 Juni 2023 pasien kontrol ke poli Fasial Plastik dan Bedah Rekonstruksi dengan keluhan utama benjolan pada leher sisi kanan yang semakin membesar sejak 1 minggu sebelum masuk Rumah Sakit/RS. Benjolan pada leher sisi kanan timbul perlahan sejak 1 minggu sebelum masuk RS dan semakin membesar, benjolan disertai dengan nyeri, keluar cairan dari benjolan tidak ada.

Pada pemeriksaan fisik telinga, hidung dan tenggorok didapatkan dalam batas

normal. Pada pemeriksaan regio colli pada tanggal didapatkan benjolan pada regio colli dekstra level IV dengan ukuran 30x30x10 mm, benjolan *mobile*, kistik, hiperemis, fluktuatif, nyeri tekan ada, tidak terdapat sekret, tidak terdapat transluminasi, dan benjolan tidak bergerak saat menelan makanan atau minuman (Gambar 6). Pasien kemudian didiagnosis sebagai kista celah brankial dan traktus sinus dekstra terinfeksi. Pasien didiagnosis banding abses regio colli dekstra. Dari subbagian Laring Faring, dilakukan aspirasi pada benjolan yang hiperemis di regio colli dekstra, tidak didapatkan pus.



Gambar 6. Foto pasien sebelum operasi, tampak benjolan pada regio colli dekstra (panah warna hitam)

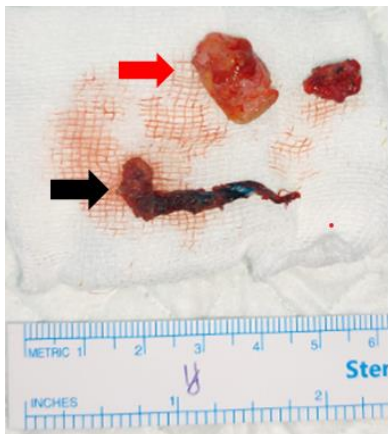Pasien disarankan rawat inap, diberi obat sefotaksim 2x450 mg intravena, ibuprofen syrup 3x3,5 ml, IVFD KaEn 1B 16gtt/menit dan rencana dilakukan operasi eksisi kista brankial dan traktus sinus dengan pemberian medikamentosa preoperasi terlebih dahulu.

Pada tanggal 27 Juni 2023 dilakukan pemeriksaan laboratorium, didapatkan hasil leukositosis (leukosit 14.340/mm³). Pasien diberikan terapi

sefotaksim 2x450 mg intravena, ibuprofen syrup 3x3,5 ml, IVFD KaEn 1B 16gtt/menit. Kemudian pasien dilakukan pemeriksaan laboratorium ulang setelah pemberian medikamentosa di ruangan rawat inap pada tanggal 2 Juli 2023 dengan hasil dalam batas normal. (leukosit 10.000/mm³). Pasien direncanakan untuk operasi eksisi kista celah brankial dan traktus sinus dalam anestesi umum.

Pada tanggal 3 Juli 2023 dilakukan tindakan eksisi kista celah brankial dan traktus sinus dalam anestesi umum. Pasien tidur di atas meja operasi posisi *supine* dalam anestesi umum dengan kepala sedikit ekstensi dan menghadap ke arah kiri. Dilakukan tindakan aseptik dan antiseptik pada lapangan operasi. Dilakukan penandaan insisi berupa garis horizontal dan elips di sekitar kista. Insisi mulai dari bagian tengah benjolan kemudian dilakukan diseksi secara tajam dan tumpul ke sekitar benjolan tampak suatu benjolan (kista) dengan perabaan kistik berisi cairan. Kista dibebaskan dari jaringan sekitar dan dari bagian medial otot sternokleidomastoideus. Tampak benjolan (kista) tidak melekat pada arteri karotis interna dan eksterna, kelenjar submandibula dekstra serta pada kelenjar tiroid. Kista dibebaskan dari jaringan sekitar, kista keluar dengan utuh berukuran 20 x 15 x 10 mm (Gambar 7). Lalu didapatkan traktus sinus di bawah kista, diinjeksikan metilen *blue* pada traktus sinus, lalu traktus ditelusuri dan dibebaskan dari jaringan sekitar dan diekstirpasi dengan utuh, didapatkan

ukuran traktus 25 x 10 x 5 mm. Luka operasi dijahit lapis demi lapis kemudian ditutup verban. Operasi selesai.



Gambar. 7 Jaringan kista dengan ukuran 20 x 15 x 10 mm (panah warna merah) dan traktus sinus dengan ukuran 25 x 10 x 5 mm dari regio colli dekstra (panah warna hitam)

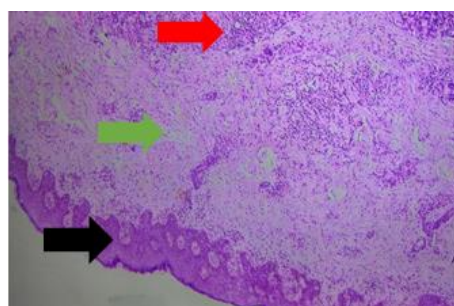
Diagnosis pasca operasi adalah kista celah brankial kedua dengan traktus sinus + post eksisi kista dan traktus sinus. Diberikan terapi sefotaksim 2x450 mg intravena, ibuprofen syrup 3x3,5 ml, IVFD KaEn 1B 16gtt/menit.

Pada follow up hari ke-3 pasca operasi tidak didapatkan keluhan pada pasien, pada luka operasi tidak ditemukan adanya tanda-tanda infeksi, makan dan minum tidak ada keluhan. Pasien diperbolehkan pulang, diberikan terapi cefixime syrup 2x40mg dan parasetamol syrup 3x1 cth. Pada follow up 1 minggu pasca operasi pasien datang kontrol ke poli fasial plastik dan bedah rekonstruksi THK-KL. Pada pasien tidak didapatkan adanya keluhan, pada luka operasi tanda

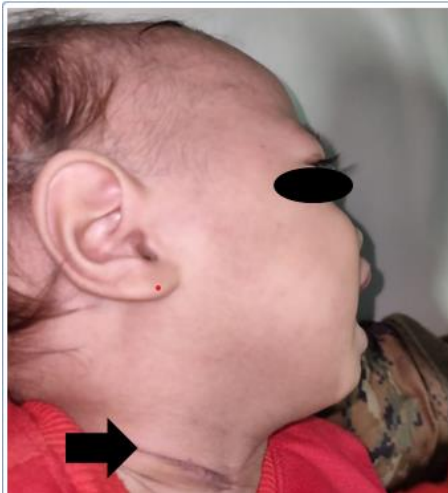infeksi dan jaringan parut pada bekas luka operasi tidak ada.

Hasil dari pemeriksaan Patologi Anatomi pada pasien didapatkan pada pemeriksaan mikroskopik tampak potongan jaringan berupa dinding kista dengan sebagian permukaan dilapisi epitel berlapis gepeng. Stroma jaringan ikat di bawahnya yang sebagian longgar, mengandung sebaran dan kelompokan sel limfosit, sel plasma dan leukosit. Tampak pula potongan jaringan otot, kapiler-kapiler hiperemis dan area perdarahan, dengan kesimpulan suatu kista brankial. (Gambar. 8)

Pada follow up minggu ke 2 pasca operasi tidak dijumpai keluhan pada pasien, tidak didapatkan tanda infeksi pada bekas luka operasi, tidak ada jaringan parut pada bekas luka operasi (Gambar 9). Pasien kemudian dikembalikan ke fasilitas kesehatan tingkat pertama dan tingkat sekunder dan dianjurkan untuk kontrol tiap bulan.



Gambar. 8. Gambaran histopatologi dari kista brankial, tampak dinding kista brankial (panah warna hitam), stroma jaringan ikat (panah warna hijau), dan kelompokan sel limfosit (warna merah)



Gambar 9. Foto regio colli pasca operasi minggu ke -2, luka operasi tenang (panah warna hitam)

PEMBAHASAN

PEMBAHASAN

Telah dilaporkan kasus kista celah brankial kedua pada seorang anak laki-laki berusia 1 tahun 3 bulan. Pasien datang dibawa oleh orang tuanya dengan keluhan utama benjolan pada leher sisi kanan yang semakin membesar sejak 1 minggu yang lalu. Dikatakan bahwa gejala dari kista celah brankial adalah adanya massa yang tidak nyeri, *mobile*, dan fluktuatif yang terletak di sepanjang batas anterior otot sternokleidomastoid, biasanya di atas klavikula.⁵ Kista brankial sering tidak terlihat saat lahir, sebagian besar kista brankial didiagnosis pada masa kanak-kanak.^{5,18,19}

Pada pasien terdapat lubang kecil/*punctum* di leher depan sisi kanan pada pasien sejak lahir, lubang kira-kira sebesar ujung jarum peniti kecil. Keluar

cairan dari lubang kecil di leher sisi kanan ada hilang timbul sejak 3 bulan sebelum masuk RS, berwarna jernih, berbau amis, tidak ada bercampur darah, demam, nyeri, keluar cairan dari lubang kecil saat makan dan minum tidak ada. Kista brankial merupakan anomali yang muncul saat lahir/kongenital. Mayoritas lesi muncul di masa kanak-kanak sebagai lubang kecil/*punctum* yang terlihat pada kulit. Anomali celah brankial dapat asimtomatik hingga menunjukkan gejala di kemudian hari atau terinfeksi.^{2,5,13}

Kista brankial merupakan kelainan yang terjadi pada perkembangan brankial, yaitu suatu kista terjadi karena adanya kegagalan obliterasi dari celah brankial.^{1,6,10} Jenis kista celah brankial yang paling umum terjadi dari celah kedua (95%), sedangkan anomali dari celah pertama, ketiga, dan keempat lebih jarang (5%).¹³

Berdasarkan klasifikasi dari Bailey, kista celah brankial kedua dibagi menjadi 4 tipe. Dari keempat tipe tersebut, tipe 2 paling sering ditemukan pada kasus kista celah brankial kedua seperti pada kasus ini, dimana tipe 2 merupakan kista yang berada pada bagian anterior dari otot sternokleidomastoideus, lateral dari karotis, dan posterior dari glandula submandibula.^{8,10,14} Hal ini sesuai dengan temuan saat operasi yaitu kista brankial dan traktus sinus berada pada bagian anterior dari otot sternokleidomastoideus, lateral dari karotis, dan posterior dari glandula submandibula.

Diagnosis banding pada kasus ini

adalah kista tiroglosus, kista dermoid dan higroma kistik. Riwayat klinis dan dengan tes transluminasi positif serta sifat pembengkakan yang fluktuatif dapat mengesampingkan kemungkinan adanya higroma kistik.²⁰ Pasien dengan kista dermoid biasanya dengan keluhan adanya benjolan yang timbul di garis tengah, dan lokasinya berbeda pada kasus ini.²¹ Kista duktus tiroglosus biasanya bergerak saat menelan dan pasien datang dengan keluhan nyeri tenggorok atau leher. Semua entitas patologis ini berbeda dalam fitur mikroskopis dari kista celah brankial.^{5,6,20,22}

Modalitas pencitraan seperti USG, CT scan, atau MRI dapat digunakan untuk memvisualisasikan lesi dan melihat perluasan dari lesi.¹⁵ Pada kasus ini sudah dilakukan pemeriksaan USG didapatkan hasil tampak abses subkutis regio colli dekstra dengan fistula kutaneus. Pasien juga dilakukan pemeriksaan MRI regio colli untuk menegakkan diagnosis dari kista brankial ini. Kesan pada MRI yaitu sugestif suatu gambaran kista celah brankial dengan sinus *track* dan fistula kutaneus di anterior regio colli dekstra. Gambaran ini sesuai dengan lokasi dari kista celah brankial kedua.¹⁰

Kista celah brankial memiliki bentuk histopatologi berupa sel yang terdiri dari sel epitel skuamous berlapis, pada dinding kista mengandung banyak jaringan limfosit. Hal ini sesuai dengan gambaran histopatologi pada kasus ini.^{5,10,14}

Tatalaksana definitif pada kista celah brankial adalah tindakan eksisi kista.^{2,12} Pada kasus ini tatalaksana yang dilakukan adalah eksisi kista dengan melakukan insisi horizontal pada diameter kista. Pada saat eksisi kista brankial perlu kehati-hatian agar terhindar dari komplikasi pasca operasi yaitu infeksi superfisial daerah operasi, trauma pada nervus fasialis, nervus hipoglosus, nervus vagus dan arteri karotis. Perlu kesabaran dalam membebaskan kista dari jaringan sekitarnya, sebaiknya dilakukan secara tumpul, dan melindungi saraf dan pembuluh darah di sekitar kista.^{5,7,12,15}

Menurut literatur tindakan eksisi kista brankial juga dapat dilakukan dengan tehnik insisi retroaurikular atau disebut dengan istilah RAHI (***Retro Aurikular Hairline Incision***) dengan melakukan insisi pada garis rambut di daerah mastoid hingga ke daerah retroaurikular. Teknik ini dapat dilakukan dengan pertimbangan dari segi kosmetik, luka bekas operasi tidak terlihat di daerah leher. Di samping banyak keuntungan juga ditemukan beberapa kerugian dari teknik insisi ini, diantaranya dengan teknik RAHI lapangan operasi tidak seluas teknik insisi horizontal sehingga akan lebih memungkinkan terjadinya rekurensi.³

Pada pasien dilakukan penggunaan metilen *blue* pada traktus sinus intraoperatif. Berdasarkan literatur pewarna seperti metilen *blue* atau gentian violet dapat digunakan untuk identifikasi traktus intraoperatif.^{12,13}

Setelah eksisi, tingkat kekambuhan kista celah brankial relatif jarang. Diperkirakan tingkat kekambuhan sekitar 3%. Namun, jika terjadi infeksi pasca operasi, tingkat kekambuhan bisa mencapai 20%. Kekambuhan juga dapat terjadi apabila masih terdapatnya sisa kista saat tindakan eksisi.¹³ Pasien pada *follow up* hingga bulan ketiga pasca operasi tidak terdapat kekambuhan.

Komplikasi yang dapat terjadi intraoperatif yaitu perdarahan, cedera saraf, seperti nervus aksesorius, dan nervus hipoglossus. Pengetahuan rinci tentang anatomi vaskular dan saraf di sekitar kista brankial diperlukan untuk reseksi yang aman dan lengkap. Infeksi sesudah operasi yaitu luka infeksi, jaringan parut, seroma, hematoma dan rekurensi.^{6,7,9} Pada pasien setelah *follow up* selama 3 bulan tidak didapatkan

komplikasi.

SIMPULAN

Kista celah brankial kedua perlu dipikirkan pada kondisi pembengkakan leher bagian luar/ lateral. Kista celah brankial kedua berupa massa yang *mobile*, fluktuatif, tidak nyeri, yang terletak di sepanjang anterior otot sternokleidomastoideus, biasanya bersifat unilateral. Tatalaksana kista brankial berupa eksisi lengkap kista dan traktus sinus.

DUKUNGAN FINANSIAL (jika ada)

Tidak ada

UCAPAN TERIMA KASIH (jika ada)

Tidak ada

KONFLIK KEPENTINGAN (jika ada)

Tidak ada

DAFTAR PUSTAKA

1. Meng F, Zhu Z, Ord RA, Zhang T. A unique location of branchial cleft cyst: case report and review of the literature. *Int J Oral Maxillofac Surg.* 2019;48(6):712–5.
2. Xing MH, Mundi N, Govindan A, Khorsandi A, Urken ML. Unusual location of a second branchial cleft cyst presenting in the suprasternal notch. *Head Neck.* 2021;43(4):27–9.
3. Meijers S, Meijers R, van der Veen E, van den Aardweg M, Bruijnzeel H. A Systematic Literature Review to Compare Clinical Outcomes of Different Surgical Techniques for Second Branchial Cyst Removal. *Ann Otol Rhinol Laryngol.* 2022;131(4):435–44.
4. Lee DH, Yoon TM, Lee JK, Lim SC. Clinical study of second branchial cleft anomalies. *J Craniofac Surg.* 2018;29(6):1–3.
5. Al Sukhun J, El Naggar M. Unusual Presentation of a Large Multilocular Second Branchial Cleft Cyst. *J Craniofac Surg.* 2019;30(6):1772–3.
6. Pacheco-Ojeda L, Ayala-Ochoa A, Salvador K. Branchial cysts in Quito,

- Ecuador. *Int Arch Otorhinolaryngol*. 2020;24(3):347–50.
7. Mattioni J, Azari S, Hoover T, Weaver D, Chennupati SK. A cross-sectional evaluation of outcomes of pediatric branchial cleft cyst excision. *Int J Pediatr Otorhinolaryngol*. 2019;119(January):171–6.
 8. Shen LF, Zhou SH, Chen Q qiong, Yu Q. Second branchial cleft anomalies in children: a literature review. *Pediatr Surg Int*. 2018;34(12):1251–6.
 9. Li W, Xu H, Zhao L, Li X. Branchial anomalies in children: A report of 105 surgical cases. *Int J Pediatr Otorhinolaryngol*. 2018;104(2):14–8.
 10. Mehrad M, Gnepp DR. Cysts of the Neck, Unknown Primary Tumor, and Neck Dissection. Third Edit. *Gnepp's Diagnostic Surgical Pathology of the Head and Neck*, Third Edition. Elsevier; 2020. p. 881–926.
 11. Sadler T. Head and neck. In: Pecarich L, editor. *Langman's Medical Embryology*. 14th ed. China: Wolter Kluwer; 2019. p. 284–300.
 12. Bagchi A, Hira P, Mittal K, Priyamvara A, Dey AK. Branchial cleft cysts: A pictorial review. *Polish J Radiol*. 2018;83:204–9.
 13. Coste A, Lofgren D, Shermetaro C. Branchial cleft cyst. *Ear, Nose Throat J*. 2020;83(11):1–6.
 14. Howlett J, Horwich P, Bullock MJ, Taylor SM, Hart R, Trites J, et al. An unusual presentation of a branchial cleft cyst in a 70-year-old. *Otolaryngol Case Reports*. 2018;6(2017):16–8.
 15. Hamadi IS, Lutfi L, Mohammed AA, Alkhadem Z. Branchial Cyst in the Parapharyngeal Space: A Case Report. *Dubai Med J*. 2021;4(2):171–4.
 16. Magdy EA, Fadali GA, Seif-Elnasr M, Fathalla MF. Unusual Isolated Parapharyngeal Second Branchial Cleft Cyst: A Case Report and Literature Review. *Case Rep Otolaryngol*. 2020;2020:1–7.
 17. Colella G, Boschetti CE, Spuntarelli C, De Cicco D, Cozzolino I, Montella M, et al. Primary branchiogenic carcinoma: malignant degeneration of a branchial cyst, a case report. *Cancer Rep*. 2021;4(2):2–5.
 18. Moroco AE, Saadi RA, Patel VA, Lehman EB, Wilson MN. Postoperative Outcomes of Branchial Cleft Cyst Excision in Children and Adults: An NSQIP Analysis. *Otolaryngol - Head Neck Surg (United States)*. 2020;162(6):959–68.
 19. Oh JH, Chang YW, Lee EJ. Sonographic diagnosis of coexisting ectopic thyroid and fourth branchial cleft cyst. *J Clin Ultrasound*. 2018;46(9):582–4.
 20. Dhingra, P. L., & Dhingra S. Neck Masses. In: *Disease of ear, nose and*

- throat and head and neck surgery. 7th ed. Dhingra P, Dhingra S, editors. New Delhi: Elsevier India Private Limited; 2014. p. 445-50.
21. Hafiz A, Budiman B, Rusdi D. Kista Dermoid Submandibula. In: *Fasial Plastik dan Bedah Rekonstruksi THT-KL*. 1st ed. Hafiz A, editor. Padang: LPPM Universitas Andalas; 2021. p. 165-9.
22. Essa RA, Ahmed SK, Bapir DH, Rasul SA, Abubakr CP, Hamad SQ. Thrombosed external jugular vein aneurysm mimics to a branchial cyst: A novel case from Iraq and review of the literature. *Ann Med Surg*. 2021;67(5):1-4.