

## LAPORAN KASUS

**Perdarahan saluran cerna setelah dilakukan intervensi koroner perkutan: suatu keputusan terapi yang sulit**Meidianaser Putra<sup>1</sup>, Muhammad Fadil<sup>2</sup>, Yose Ramda Ilhami<sup>2</sup>

1. RSI Ibnu Sina, Padang; 2. Bagian Kardiologi dan Kedokteran Vaskular, Fakultas Kedokteran, Universitas Andalas

**Korespondensi:** Meidianaser Putra, email: [dr.mediputra@gmail.com](mailto:dr.mediputra@gmail.com)**Abstrak**

Intervensi koroner *perkutan* merupakan prosedur invasif jantung yang sering dilakukan untuk mengobati pasien dengan penyakit arteri koroner. Komplikasi yang menakutkan seperti *diseksi* koroner atau penyumbatan koroner akut pada era balon *angioplasti* telah banyak berkurang dengan ditemukannya *stent* arteri koroner dan penggunaan rutin terapi *antiplatelet* dan *antitrombotik*. Peningkatan penggunaan DAPT tersebut meningkatkan risiko pasien untuk terjadinya cedera saluran cerna dan perdarahan. Mengobati pasien yang mengalami perdarahan setelah IKP merupakan suatu hal yang rumit, karena kita harus mempertimbangkan intervensi yang tepat untuk mengelola perdarahan aktif, untuk menimbang manfaat potensial untuk meneruskan atau menghentikan terapi *antiplatelet* dan untuk mengevaluasi apakah diperlukan transfusi sel darah merah yang bisa menimbulkan efek samping yang merugikan. Pemberian PPI direkomendasikan oleh panduan Amerika dan Eropa untuk terapi yang bisa diberikan pada perdarahan saluran cerna akibat pemberian *antiplatelet* dan hemostasis endoskopi merupakan pilihan yang direkomendasikan untuk mengurangi angka morbiditas dan mortalitas

**Kata kunci:** Intervensi koroner *perkutan*; perdarahan saluran cerna; *antiplatelet*; penghambat pompa proton

**Abstract**

*Percutaneous coronary intervention (PCI) is the most common cardiac invasive procedure to treat patients with coronary artery disease. Fearsome complications such as coronary dissection or acute vessel closure in the balloon angioplasty era have been largely mitigated with the introduction of coronary artery stents and the routine use of antiplatelet and antithrombotic therapy. The increased use of DAPT will increasing the patient's risk for gastrointestinal injury and bleeding. Treating patients who have bleeding after PCI is complicated, because we must consider appropriate interventions to manage active bleeding, considering the potential benefits of continuing or stopping antiplatelet therapy and to evaluate whether PRC transfusions are needed that can have side effects disadvantageous. Giving PPIs was recommended by American and European guidelines for therapies that can be given to gastrointestinal bleeding due to antiplatelet administration and endoscopic homeostasis are recommended options for reducing morbidity and mortality.*

**Keywords:** *percutaneous coroner intervention; gastrointestinal bleeding; antiplatelet; proton pump inhibitor*

## PENDAHULUAN

Selama 20-30 tahun terakhir, terapi reperfusi telah mengurangi mortalitas yang terkait dengan IMA-EST. Menurut terapi *antiplatelet* terkini pada penelitian J-AMI, IKP dilakukan untuk 97,2% dari semua pasien IMA-EST, dengan tingkat kematian jantung di rumah sakit sebesar 3,2%. Registri multisenter prospektif J-AMI mengindikasikan bahwa kejadian perdarahan adalah 1,58%, dengan perdarahan saluran cerna menyumbang sekitar 30% dari semua komplikasi perdarahan. Secara global, terapi *antiplatelet* digunakan pada kondisi IKP primer untuk merawat pasien dengan IMA, dan telah terbukti mengurangi kejadian kardiovaskuler dan mencegah trombotosis *stent* jangka pendek setelah IKP. Namun, terapi *antiplatelet* juga meningkatkan risiko komplikasi perdarahan pasca IKP.<sup>1</sup> Pedoman bersama *American College of Cardiology, American Heart Association, dan Society for Cardiovascular Angiography and Interventions* merekomendasikan bahwa terapi aspirin harus dilanjutkan seumur hidup pada semua pasien dengan IMA-EST, dan *clopidogrel* atau *prasugrel* harus diberikan paling sedikit 12 bulan pada pasien yang menerima *stent* (BMS atau DES) selama IKP pada sindrom koroner akut.<sup>2</sup>

Kemajuan terapi *antitrombotik* telah memperbaiki hasil pasien yang menjalani IKP melalui penurunan kejadian iskemik dengan mengabaikan peningkatan komplikasi pendarahan terkait prosedur. Kejadian perdarahan mayor pada IKP

cukup signifikan, dengan tingkat kejadian perdarahan 30 hari antara 0,7% dan 1,1% pada elektif, 0,6% dan 4,7% pada *infark miokard* akut non-ST elevasi, dan 0,9% pada 8,9% pada *infark miokard* akut elevasi segmen ST, tergantung pada definisi yang digunakan.<sup>3</sup>

Perdarahan merupakan komplikasi non kardiak yang paling umum terjadi pada IKP. Perdarahan *postprosedural* terjadi terkait dengan kematian jangka pendek dan jangka panjang, *nonfatal infark miokard*, stroke, transfusi darah, perawatan di rumah sakit yang berkepanjangan, rehospitalisasi, dan biaya rumah sakit yang meningkat.<sup>3,4</sup> Endoskopi awal dianjurkan untuk kebanyakan pasien dengan perdarahan saluran cerna atas akut. Setelah hemostasis endoskopi berhasil, segera dimulakan kembali terapi *antiplatelet* dengan pemberian penghambat pompa proton (PPI) untuk mencegah kejadian iskemik lebih lanjut. Profilaksis PPI selama terapi *antiplatelet* mengurangi risiko perdarahan saluran cerna bagian atas. Interaksi metabolik potensial yang negatif antara PPI dan *clopidogrel* masih belum jelas.<sup>2</sup>

Beberapa penelitian sebelumnya yang telah melaporkan dampak prognostik perdarahan mayor tidak memperhitungkan perbedaan kovariat dasar seperti usia, tampilan klinis dan komorbiditas yang berdampak kepada angka KKM dan mortalitas. Sebaliknya, penelitian lain memiliki penyesuaian untuk kovariat awal, definisi yang berbeda tentang perdarahan utama seperti TIMI,

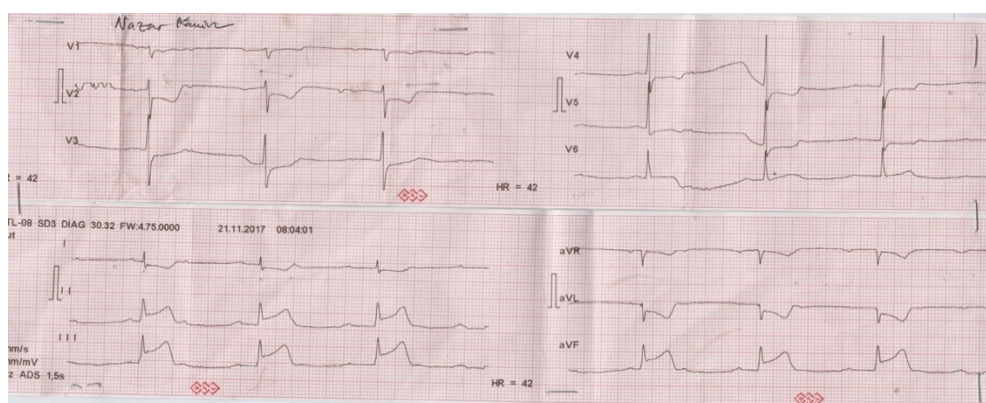
GUSTO, STEEPLE, dan BARC telah digunakan, yang telah terbukti memiliki dampak berbeda pada hasil kematian/hasil KKM. Selanjutnya, waktu perdarahan dari prosedur indeks IKP yang termasuk dalam penelitian semacam itu bervariasi dari 48 jam, terbatas yang terjadi selama perawatan, hingga sampai 30 hari dengan dampak pada mortalitas dan hasil KKM yang dipelajari pada titik waktu yang berbeda seperti 30 hari, 6 bulan, atau 1 tahun.

Laporan kasus ini bertujuan untuk membahas tentang perdarahan saluran cerna setelah dilakukan intervensi koroner *per kutan*: suatu keputusan terapi yang sulit.

## LAPORAN KASUS

Seorang pasien laki-laki usia 74 tahun datang ke IGD dengan keluhan nyeri dada khas *infark* sejak 1 jam sebelum masuk

rumah sakit. Keluhan dirasakan terasa berat di dada dan menjalar ke punggung dengan durasi >45 menit disertai keringat dingin, mual dan muntah. Pasien tidak mengeluhkan sesak nafas serta tidak memiliki riwayat *paroxysmal nocturnal dyspnoe*, *dyspnoe on the effort*, maupun *orthopnoe*. Pasien tidak memiliki faktor risiko untuk penyakit jantung koroner seperti hipertensi, diabetes, merokok maupun dislipidemia. Pasien merupakan rujukan dari BMC dengan STEMI dan sudah mendapat terapi *aspilet* 160 mg dan *clopidogrel* 300 mg. Pemeriksaan rekam jantung di BMC didapatkan gambaran AV blok derajat II tipe I dengan *QRS rate* 42 kali per menit, aksis normal, normal gelombang P dengan PR interval memanjang, durasi QRS 400 ms, elevasi segmen ST 2-3 mm di II, III, aVF, dan depresi segmen ST di I, aVL, V1-V4, dan tidak dijumpai pembesaran jantung kiri ataupun kanan, QTc 339 ms (**Gambar 1**).



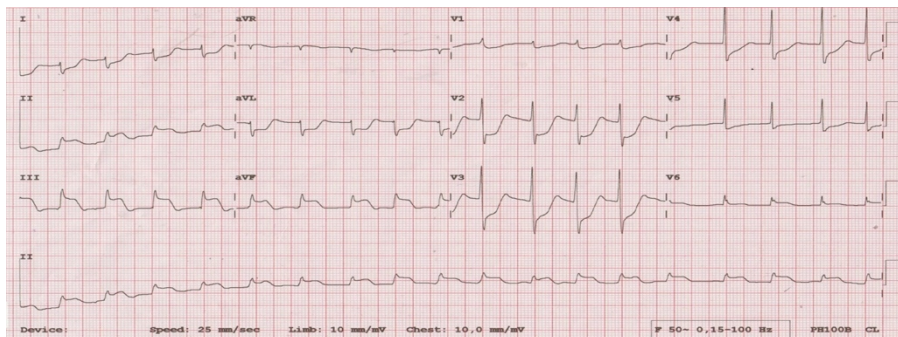
Gambar 1. Elektrokardiogram IGD RS BMC Padang

Pada saat sampai di IGD, pasien mengeluhkan nyeri dada dengan skala nyeri 8/10 dan diikuti dengan kejang seluruh tubuh, EKG di monitor menunjukkan fibrilasi ventrikel. Segera

dilakukan tindakan RJP dan setelah dilakukan RJP 2 siklus, pasien berhasil ROSC. Dari pemeriksaan fisik didapatkan tekanan darah 92/56, denyut nadi 45 kali per menit, pernafasan spontan 24 kali per

menit, dan auskultasi paru tidak didapatkan *rhonki* ataupun *wheezing*. Dari rekaman EKG didapatkan gambaran irama *junctional* (**Gambar 2**). Pasien diberikan *drip dopamine* mulai 5 mcg/kgBB/l dan direncanakan untuk dilakukan pemasangan alat pacu jantung sementara, tindakan IKP primer dan dirawat di CVCU, keluarga pasien setuju. Pasien diberikan *loading* untuk IKP primer dengan *aspilet* 160 mg dan *ticaglerol* 180 mg. Pemeriksaan laboratorium didapatkan Hb 13,7 gr/dl, leukosit 11.970/mm<sup>3</sup>, hematokrit 41% dan trombosit 170.000/mm<sup>3</sup>, gula darah sewaktu 187 mg/dl, ureum 33 mg/dl, kreatinin 1,5 mg/dl, CCT 39,3 ml/menit, natrium 141

mmol/L, kalium 3,1 mmol/L, kalsium 7,7 mmol/L, HBSAg non reaktif dan analisa gas darah didapatkan pH 7,29, pCO<sub>2</sub> 35, pO<sub>2</sub> 133 mmHg, HCO<sub>3</sub><sup>-</sup> 16,8 mmol/L, BE -9,8 mmol/L, Sat O<sub>2</sub> 99% dengan NRM 10 lpm. Pemeriksaan rontgen thoraks didapatkan CTR 50%, segmen aorta dan pulmonal normal, *apeks* tertanam, pinggang jantung (+), tidak tampak infiltrat ataupun *kranialisasi*. Skor TIMI pada pasien ini didapatkan 3/14. Pasien didiagnosis dengan ROSC *post VF ec ACS*, STEMI akut Inferior onset 1 jam TIMI 3/14 *pro revaskularisasi*, dan irama AVB derajat II tipe I irama *junctional* rencana pemasangan pacu jantung sementara, AKI RIFLE R *dd* CKD stage III.



**Gambar 2.** Elektrokardiogram setting TPM 70/2/2 di CVCU RSUP Dr. M. Djamil

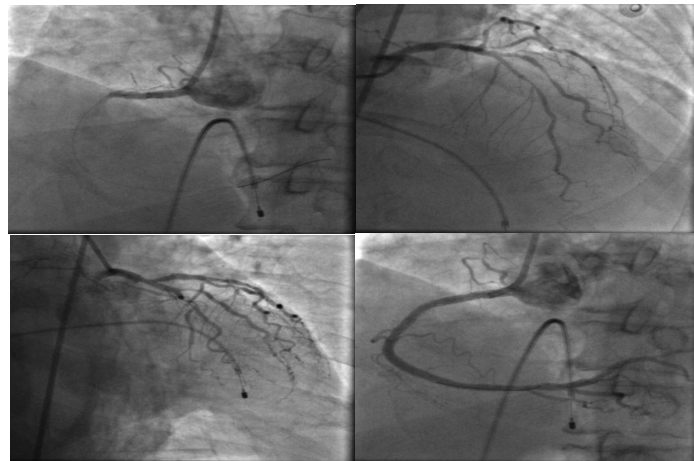
Pasien dilakukan pemasangan pacu jantung sementara dengan laju jantung 70 denyut per menit, *output* 2 mA, sensitivitas 2 mV dan dilakukan tindakan IKP primer dengan hasil pemasangan 1 stent DES di proksimal RCA pada CAD 3VD dengan hasil angiografi total oklusi di proksimal RCA dengan *thrombus burden grade V*, tidak terdapat masalah dan komplikasi selama tindakan (**Gambar 3**). Pasien diberikan terapi DAPT (*aspilet* dan *ticaglerol*) dosis tinggi. Skor CRUSADE pada pasien ini

didapatkan 36 dengan risiko perdarahan sedang dan perkiraan angka perdarahan mayor dalam perawatan sebesar 8,6%.

Di ruangan CVCU setelah tindakan, pasien mengeluhkan nyeri dada atipikal dan tampak NGT terpasang dengan residu berwarna coklat kehitaman. Pemeriksaan fisik didapatkan status hemodinamik stabil (**Gambar 4**). Pasien didiagnosis tambahan dengan *stress ulcer ec post* IKP dengan skor *rockall* 6, pasien dipuaskan dan diterapi dengan bolus *lansoprazole* 80 mg

dilanjutkan dengan drip 8 mg/jam, *sukralfat* 3x10 cc, DAPT tunda serta dilakukan *gastric cooling* setiap 4 jam. Laboratorium setelah tindakan didapatkan

hemoglobin 13,4 mg/dl, leukosit 13.740/mm<sup>3</sup>, hematokrit 40%, trombosit 160.000/mm<sup>3</sup>, ureum 33 mg/dl, kreatinin 1,5 mg/dl.



**Gambar 3. Angiogram pre dan post IKP**

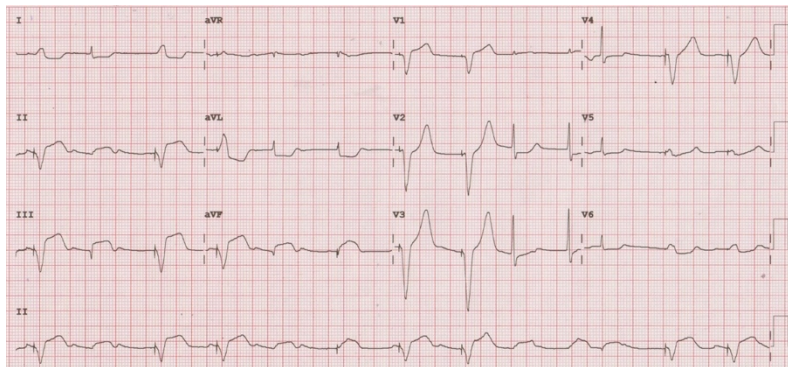
Rawatan hari ke-2 di CVCU, pasien masih mengeluhkan nyeri dada *post RJP*, tampak terpasang NGT dengan residu berwarna coklat kehitaman  $\pm 100$  cc/siklus. Hemodinamik stabil dengan tekanan darah 128/66 mmHg, denyut nadi 72 kali per menit. Dilakukan konsultasi ke bagian Gizi Klinik untuk pemberian diet pada pasien dan dianjurkan untuk pemberian nutrisi *parenteral* total dengan *kabiven peripheral* 1440 ml selama 18 jam banding dengan *triofusin* 500 ml selama 6 jam, bila residu NGT <100 cc/4 jam dan atau tidak berwarna merah atau hitam, mulai diberikan *gut feeding* D5% 50 cc, bila residu minimal <50 cc tidak berwarna merah atau hitam, mulai diberikan *peptamen* 50 cc dan ditingkatkan bertahap. Dilakukan pemeriksaan ekokardiografi dengan hasil EF 35% (*simpson*), *akinetik inferolateral*, *inferior*, *anterolateral*, *apikolateral*, anterior dengan segmen lain hipokinetik, RA-RV dilatasi, LVH konsentrik remodeling,

TR moderat karena *uncoaptasi leaflet* dengan dilatasi *annulus* dengan *intermediate probability* PH, kontraktilitas RV menurun, dan hemodinamik didapatkan stroke volume 18,5 ml/denyut, *cardiac output* 1,3 L/menit, SVR 4841 dynes/sec/cm<sup>3</sup>, eRAP 8 mmHg (**Gambar 5**). Pemeriksaan laboratorium darah didapatkan total kolesterol 189 mg/dl, HDL 45 mg/dl, LDL 115 mg/dl, trigliserida 144 mg/dl, kalium 5,3 mmol/L, magnesium 2,0 mg/dl, SGOT/SGPT 360/102 u/l, AGD arteri pH 7,32, pCO<sub>2</sub> 11, pO<sub>2</sub> 129, HCO<sub>3</sub><sup>-</sup> 5,7, BE -20,4, Sat O<sub>2</sub> 99%, dengan kesan asidosis metabolik terkompensasi sebagian, sehingga diberikan terapi oksigen dengan RM 10 lpm. Setelah NGT jernih dan skor *rockal* didapatkan 5, dimulai *ticagleror* dengan tetap memperhatikan tanda perdarahan yang bertambah, penyekat beta belum bisa diberikan sebagai *antiaritmia post VT/VF* karena *cardiac output* masih kecil, *imidapril* 2x5 mg,

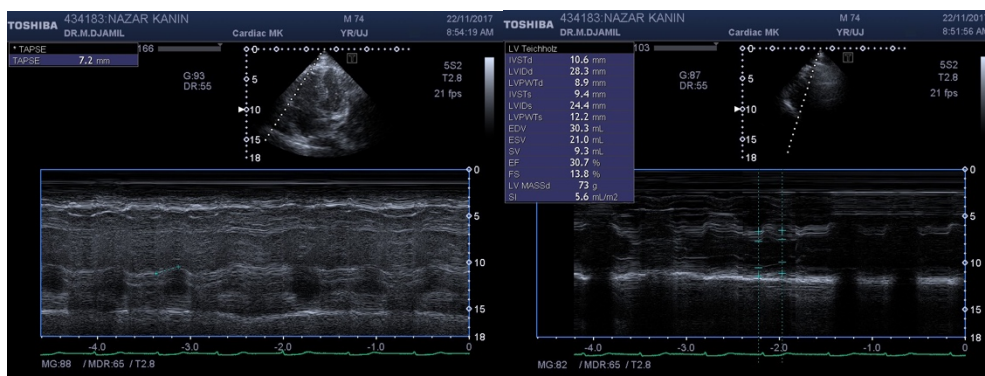
*paracetamol* 4x1 gr untuk nyeri di daerah dada *post* RJP dan pasien dilakukan pemasangan kateter vena sentral serta terapi lain dilanjutkan.

Rawatan hari ke-3, tampak NGT dengan residu minimal. Hemodinamik stabil dengan tekanan darah 138/68 mmHg, denyut nadi 81 kali per menit. Pemeriksaan laboratorium didapatkan hemoglobin 13,5 mg/dl, leukosit 17.910/mm<sup>3</sup>, hematokrit 40%, trombosit 140.000/mm<sup>3</sup>, ureum 67 mg/dl, kreatinin 1,7 mg/dl, AGD arteri

didapatkan kesan asidosis metabolik terkompensasi, dan skor *rockal* didapatkan 5. Terapi diet pada pasien ditingkatkan dengan pemberian diet *enteral peptamen* 6x200 cc via NGT dan *parenteral Triofusin* E1000 500 cc via vena sentral. Pemberian drip *lansoprazole* dan terapi lainnya tetap dilanjutkan. Pasien dikonsulkan kebagian pulmonologi dengan hasil HAP dan mendapatkan terapi *meropenem* 3x1 gr, *levofloxacin* 1x750 mg, dan *n-asetil sistein* 2x200 mg.



Gambar 4. Elektrokardigram setelah IKPP dan TPM



Gambar 5. Ekokardiogram

Rawatan hari ke-4, pasien mengeluhkan batuk dan sesak nafas, tampak residu di NGT berwarna hitam ±100 cc. Hemodinamik stabil dengan tekanan darah 142/85 mmHg, denyut nadi 80 kali per menit, saturasi O<sub>2</sub> 99%, CVP 18 mmHg, pemeriksaan fisik paru didapatkan ronchi kasar di kedua lapangan paru dan jantung

dalam batas normal. Pemeriksaan AGD pagi didapatkan kesan asidosis metabolik terkompensasi, dan skor *rockal* 6. Pasien dipuaskan sementara sampai residu <100 ml tidak berwarna hitam ataupun merah dan diberikan nutrisi *parenteral* total dengan *kabiven* perifer 1440 ml/18 jam banding *triofusin* E1000 500 cc/6 jam

sembari mengatasi perdarahan saluran cerna dengan drip *lansoprazole* dan *ticaglerol* ditunda, ditambahkan *amiodaron* 2x200 mg per oral sebagai *antiaritmia post VT/VF* (QTc 408 ms). Jika residu jernih mulai diberikan *gastric feeding* dengan 50 cc D5% dan ditingkatkan dengan pemberian nutrisi *enteral peptamen* mulai 50 cc jika respon baik, dan terapi lain dilanjutkan. Pada sore hari pasien mengeluhkan sesak nafas, residu di NGT berwarna hitam. Hemodinamik didapatkan tekanan darah 103/49 mmHg, denyut nadi 72 kali per menit, laju nafas 24 kali per menit. Pemeriksaan fisik paru didapatkan ekspirasi memanjang, tidak ada *rhonki* dan *wheezing*. Pemeriksaan hematologi dan AGD ulang didapatkan hemoglobin 11,7 gr/dl, leukosit 14.350/mm<sup>3</sup>, hematokrit 35%, trombosit 84.000/mm<sup>3</sup>, pH 7,21, pCO<sub>2</sub> 13, pO<sub>2</sub> 130, HCO<sub>3</sub><sup>-</sup> 5,2, BE -22,7, Sat O<sub>2</sub> 98% sehingga diberikan koreksi *bicnat* 200 mEq, persiapkan transfusi FFP 10 unit, diberikan nebu *salbutamol* ekstra dan cek Hb serial, AGD ulang *post* koreksi *bicnat*, cek ulang SGOT/SGPT serta konsul bagian penyakit dalam untuk *trombositopenia* dengan *stress ulcer*. Hasil konsul dari bagian penyakit dalam didapatkan sklera tidak ikterik, tampak *spider nevi* di daerah dada, tidak tampak *eritema palmar* ataupun *kolateral vena dana sites*, sehingga didiagnosis dengan *hematemesis ec perdarahan nonvariceal ec stress ulcer* dengan diagnosa diferensial perdarahan variceal ec sirosis hepatitis, *trombositopenia ec* suspek ITP, AKI RIFLE R dan dianjurkan untuk pemberian MC *diet liver I*, cek

*marker liver*, cek *marker* perdarahan, USG abdomen serta pemberian drip *lansoprazole* hingga perdarahan berhenti. Setelah diberikan koreksi *bicnat*, pemeriksaan AGD ulang didapatkan pH 7,41, pCO<sub>2</sub> 21, pO<sub>2</sub> 128, HCO<sub>3</sub><sup>-</sup> 13,3, BE -11,3, Sat O<sub>2</sub> 99% dengan kesan perbaikan.

Rawatan hari ke-5, pasien masih mengeluhkan sesak nafas, residu NGT berwarna coklat 50 cc. Hemodinamik stabil dengan tekanan darah 129/66 mmHg, denyut nadi 68 kali per menit, laju nafas 22 kali per menit, sat O<sub>2</sub> 99%. Pasien masih didiagnosis kerja dengan ROSC *post VT/VF*, STEMI akut inferior onset 1 jam TIMI 3/14 *post* PPCI 1 *stent* DES di *prox-mid* RCA pada CAD 3 VD (inkomplet di LAD dan LCx), TAVB *ec* ACS on TPM, *hematemesis ec stress ulcer*, HAP, dan *trombositopenia ec* suspek ITP. Pasien dilakukan pemeriksaan laboratorium darah dengan hasil hemoglobin 12,4 gr/dl, leukosit 14.080/mm<sup>3</sup>, trombosit 68.000/mm<sup>3</sup>, ureum 107 mg/dl, kreatinin 2,3 mg/dl, kalium 3,1 mmol/L, kalsium 7,7 mmol/L, SGOT/SGPT 1968/2418 u/L, AGD arteri didapatkan asidosis metabolik terkompensasi. Terapi pasien ditambahkan dengan pemberian KCl 30 mEq, Ca gluconas 1 gr, dan terapi oksigen dengan RM 12 lpm serta *amiodarone* dihentikan.

Rawatan hari ke-6, pasien tampak sesak semakin meningkat, kesadaran *somnolen*. Pemeriksaan fisik tekanan darah 103/62 mmHg, denyut nadi 69 kali per menit, laju nafas 28 kali per menit, EKG di monitor tampak *pacing*. Pemeriksaan laboratorium

didapatkan hemoglobin 10,8 gr/dl, leukosit 12.680/mm<sup>3</sup>, hematokrit 33%, trombosit 44.000/mm<sup>3</sup>, AGD arteri dengan kesan asidosis metabolik terkompensasi. Pasien diberikan bantuan nafas dengan *bagging*. Laju TPM diturunkan menjadi 30 bpm, irama masih *pacings*, lalu TPM dimatikan, tampak irama jantung PEA. Pasien dilakukan resusitasi jantung paru dan pemberian *epinefrin* setiap 3 menit serta dipersiapkan untuk intubasi. Setelah dilakukan resusitasi jantung paru selama 60 menit, intubasi dan pemberian *bicnat* 100 mEq, respon tidak ada. Keluarga pasien meminta untuk dihentikan resusitasi. Pasien dinyatakan meninggal dunia di hadapan keluarga dan perawat. Penyebab kematian pada pasien ini akibat henti jantung karena SKA dengan komplikasi perdarahan saluran cerna dan *trombositopenia*.

## PEMBAHASAN

Intervensi koroner *per kutan* merupakan prosedur invasif jantung yang sering dilakukan untuk mengobati pasien dengan penyakit arteri koroner. Komplikasi yang menakutkan seperti *diseksi* koroner atau penyumbatan koroner akut pada era balon *angioplasti* telah banyak berkurang dengan ditemukannya *stent* arteri koroner dan penggunaan rutin terapi *antiplatelet* dan *antitrombotik*. Dalam praktik kardiologi intervensi kontemporer, diketahui bahwa perdarahan telah menjadi komplikasi awal yang paling umum terjadi terkait dengan intervensi koroner perkutan. Insiden perdarahan bervariasi

menurut beberapa penelitian, data terakhir dari AS menemukan perdarahan mayor terjadi berkisar 1,7% setelah IKP, dimana sekitar setengahnya dari tempat akses arteri dan setengah lagi dari lokasi non akses, tersering pada saluran cerna.<sup>5</sup> Data lain menyebutkan kejadian perdarahan mayor setelah IKP cukup signifikan, dengan angka kejadian perdarahan dalam 30 hari antara 0,7%-1,1% pada pasien elektif, 0,6%-4,7% pada IMANEST dan 0,9%-8,9% pada IMAEST tergantung definisi yang digunakan.<sup>3</sup>

Penggunaan DAPT yang optimal setelah pemasangan DES masih belum jelas. Rekomendasi sebelumnya untuk DAPT setidaknya 3 bulan untuk *sirolimus-eluting stent* dan 6 bulan untuk *paclitaxel-eluting stent* tapi idealnya digunakan hingga 12 bulan. Peningkatan penggunaan DAPT tersebut meningkatkan risiko pasien untuk terjadinya cedera saluran cerna dan perdarahan. Risiko perdarahan saluran cerna cukup signifikan (1,3%) dalam 30 hari terapi *antiplatelet* kombinasi dan cukup tinggi (12%) pada populasi risiko tinggi dengan riwayat perdarahan ulkus peptikum. Penggunaan *thienopyridine (ticaglerol)* masih dalam penelitian lanjutan untuk pasien penyakit jantung koroner dengan perdarahan saluran cerna. *Ticaglerol* merupakan penghambat langsung dan reversibel reseptor platelet P2Y<sub>12</sub>, dimana SCH 530348 sebagai antagonis reseptor trombin. Data klinis yang tersedia sampai saat ini untuk masing-masing senyawa tersebut menunjukkan bahwa mereka memiliki



profil keamanan dan kemanjuran yang menguntungkan pasien SKA yang menjalani IKP.<sup>7</sup> Pada penelitian *The Platelet Inhibition and Outcomes (PLATO)*, *ticagrelor* mempunyai angka perdarahan mayor terkait non-CABG yang lebih tinggi dibandingkan dengan *clopidogrel*, terutama setelah 30 hari penggunaan obat.<sup>4,8</sup>

Telah dilaporkan seorang pasien laki-laki 74 tahun dengan IMA-EST inferior onset 1 jam dengan AVB derajat II tipe I berubah ke irama *junctional* yang dilakukan pemasangan pacu jantung sementara dan tindakan intervensi koroner *perkutan*. Berdasarkan skor TIMI, risiko kematian dalam 30 hari pada pasien tersebut berkisar 0,7%. Sedangkan risiko perdarahan pada saat rawatan menurut skor CRUSADE adalah risiko sedang dengan perkiraan perdarahan mayor sekitar 8,6%. CRUSADE (*Can Rapid risk stratification of Unstable angina patients Suppress ADverse outcomes with Early implementation of the ACC/AHA guidelines*) merupakan skor perdarahan yang paling signifikan. Skor CRUSADE mempunyai tingkat sensitivitas dan spesifisitas untuk perdarahan mayor dan sedang selama perawatan adalah sekitar 77% dan 52%. Perdarahan mayor merupakan komplikasi tersering setelah IKP primer dan berhubungan dengan peningkatan mortalitas dalam 1 tahun.<sup>9</sup> Selain itu, risiko perdarahan saluran cerna pada pasien ini juga diperberat akibat resusitasi jantung paru yang dilakukan pada pasien. Resusitasi jantung paru yang berhasil bisa menyebabkan efek samping

yang berat. Hal ini dikarenakan tekanan yang tinggi selama kompresi dada dan pemberian terapi *antikoagulan* pada pasien jantung, maka komplikasi serius bisa terjadi, seperti perdarahan.<sup>10</sup>

Setelah dilakukan IKP primer yang sukses pada pasien ini, timbul komplikasi perdarahan saluran cerna, tetapi tidak terjadi penurunan hemoglobin yang signifikan. Hal ini menimbulkan suatu dilema. Mengobati pasien yang mengalami perdarahan setelah IKP merupakan suatu hal yang rumit, karena kita harus mempertimbangkan intervensi yang tepat untuk mengelola perdarahan aktif, untuk menimbang manfaat potensial untuk meneruskan atau menghentikan terapi *antiplatelet* dan untuk mengevaluasi apakah diperlukan transfusi sel darah merah yang bisa menimbulkan efek samping yang merugikan.<sup>4,5,7</sup> Pedoman bersama *American College of Cardiology*, *American Heart Association*, dan *Society for Cardiovascular Angiography and Interventions* merekomendasikan bahwa terapi aspirin harus dilanjutkan seumur hidup pada semua pasien dengan IMA-EST, dan *clopidogrel* atau *prasugrel* harus diberikan paling sedikit 12 bulan pada pasien yang mendapat stent (BMS atau DES) selama IKP pada sindrom koroner akut.<sup>2</sup>

Penggunaan UFH pada saat dilakukan IKP juga bisa menjadi penyebab perdarahan pada pasien. UFH merupakan anti trombotik indirek, yang berfungsi sebagai kofaktor untuk *antitrombin*, yang menghambat aktivitas *thrombin* dan faktor

Xa, mempunyai waktu paruh di plasma darah sekitar 45-90 menit. Karena waktu paruh yang pendek, pengobatan ataupun pencegahan perdarahan bisa dilakukan dengan menghentikan pemberian UFH. Efek UFH secara cepat bisa dihentikan dengan pemberian *protamin sulfat*. Dosis *protamin sulfat* diberikan sesuai dosis UFH yang diberikan dalam 2 jam terakhir, dimana 1 mg *protamin sulfat* akan menetralkan 80-100 unit UFH (maksimal 50 mg), diberikan secara pelan 5 mg/menit, dan memiliki waktu paruh 7 menit.<sup>11</sup>

*Ticaglerol* merupakan penyekat reseptor P2Y12 platelet secara langsung dan reversibel, dimana SCH 530348 merupakan antagonis reseptor trombin. Pada beberapa penelitian, angka perdarahan yang mengancam nyawa lebih tinggi pada golongan *antiplatelet* novel (*prasugrel* dan *ticaglerol*) dibandingkan dengan *clopidogrel*.<sup>7,8,11,12</sup> Setelah terjadi perdarahan saluran cerna pada pasien ini, dengan skor *Rockal* 6, diputuskan untuk menunda pemberian DAPT sambil terus memantau perdarahan yang terjadi setiap hari dan diberikan terapi drip *lansoprazole* dan *sukralfat* sebagai pelindung mukosa saluran cerna. Hal ini sesuai dengan algoritma tatalaksana perdarahan saluran cerna terkait pemberian DAPT setelah IKP.<sup>7</sup> Setelah dilakukan evaluasi perdarahan, keesokan harinya dilanjutkan pemberian *ticaglerol*. Namun, 2 hari setelah pemberian *ticaglerol*, pasien kembali mengalami perdarahan saluran cerna, dan diputuskan untuk menunda kembali *ticaglerol*-nya, serta diberikan transfusi FFP

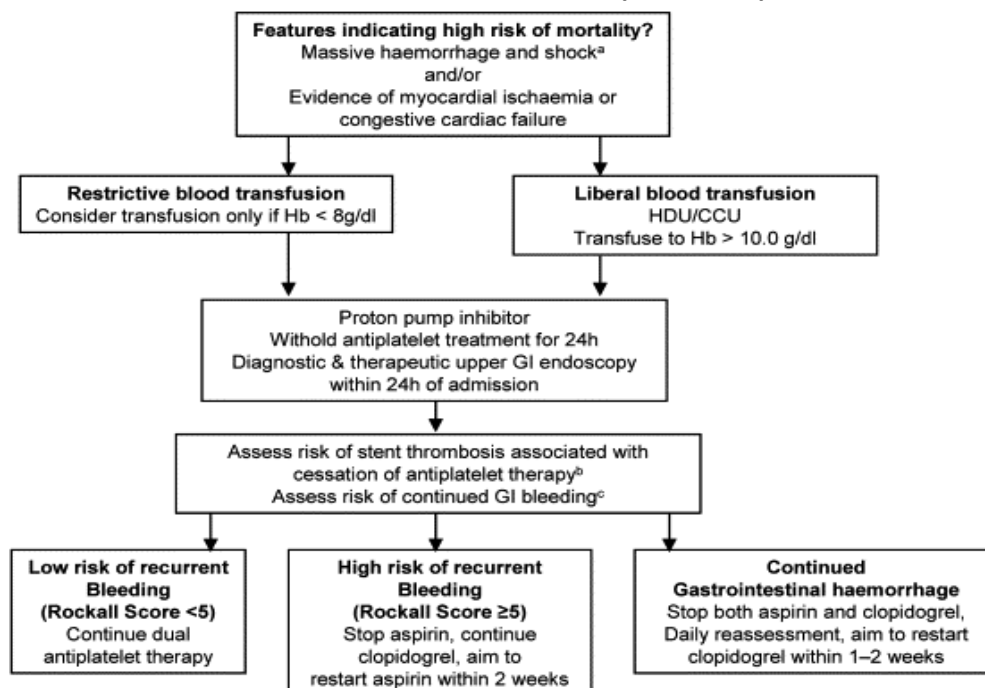
1250 cc. Hal ini sesuai dengan dosis terapi FFP untuk dewasa yang direkomendasikan sebanyak 15 cc/kgBB.<sup>13</sup> Penghentian terapi *antiplatelet* sangat penting tetapi *reversal* dari efek *antitrombotik* menjadi problematik. Efek *antiplatelet* tidak bisa dikembalikan dan ketika perdarahan berlangsung, transfusi platelet dibutuhkan. FFP bisa digunakan tetapi hanya bersifat *volume expander* dibandingkan dengan agen *reversal*.<sup>12</sup> Bagaimanapun, FFP belum mempunyai bukti sebagai agen *reversal antitrombotik* selain *warfarin*. Sampai sekarang belum ada agen *reversal* spesifik untuk penghambat P2Y12.<sup>11</sup>

Menurut *American Society for Gastrointestinal Endoscopy (ASGE)*, memulai kembali terapi *antitrombotik* boleh dilakukan jika risiko untuk *tromboemboli* lebih tinggi dari risiko perdarahan berulang. Ini berarti setiap kasus bersifat individual dan hal ini ditentukan oleh kesepakatan dari ahli jantung dan ahli saluran cerna, berdasarkan indikasi dan riwayat masing-masing pasien. Risiko perdarahan bisa dihitung dari skor *Rockal*, dimana skor <2 merupakan risiko rendah untuk terjadinya rekurensi dan skor >8 mempunyai risiko kematian yang tinggi. Sedangkan risiko trombosis akan meningkat jika terapi *antiplatelet* dihentikan. Hal ini misalnya pada risiko tinggi pasien dengan riwayat pemasangan *stent intrakoronar* (1 bulan untuk BMS, dan 6-12 bulan untuk DES) dan kejadian akut koroner dan akut *serebrovaskular* (3 bulan), risiko sedang pada pasien yang mengalami kejadian

vaskular dalam 3 bulan atau operasi *bypass aortokoroner*, dan risiko rendah jika *antiplatelet* diberikan sebagai prevensi primer.<sup>12</sup>

Rerata penghentian terapi *antiplatelet* dianjurkan tidak boleh melebihi 10 hari. Hal ini terkait dengan rerata umur platelet sekitar 7-10 hari, sehingga setelah 10 hari, >90% platelet akan aktif kembali. Pada kasus dengan *ticagrelor*, dimana ikatan dengan reseptor P2Y12 bersifat reversibel, sehingga platelet kembali aktif setelah penghentian yang lebih singkat (4-5 hari). Jika perdarahan terjadi setelah pemberian *antiplatelet* tunggal, dilakukan penurunan dosis, ganti dengan agen *antiplatelet*

lainnya dan pemberian PPI merupakan pilihan yang tersedia. Jika perdarahan dengan DAPT, aspirin tetap diberikan dengan dosis minimal (80 mg sehari). Kombinasi aspirin dengan *clopidogrel* lebih aman dibandingkan dengan *ticagrelor/prasugrel* dan pemberian PPI direkomendasikan oleh panduan Amerika dan Eropa.<sup>1,12,14</sup> Pemberian PPI dilakukan dengan regimen bolus *omeprazole* 80 mg, diikuti dengan drip 8mg/jam selama 72 jam atau pemberian PPI dosis tinggi (*pantoprazole* 40 mg 4 kali sehari) juga bisa dilakukan. Hal ini masih menjadi perdebatan, manakah yang lebih superior untuk mengatasi perdarahan saluran cerna akut (**Gambar 6**).<sup>14,15</sup>



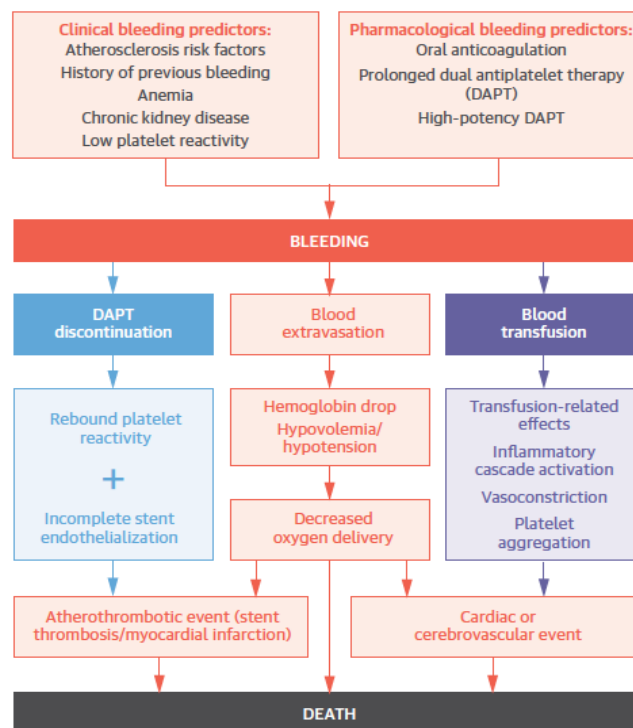
**Gambar 6. Algoritma Tatalaksana Perdarahan GIT selama terapi ACS**

Pada pasien yang mengalami perdarahan saluran cerna yang mendapat terapi *antiplatelet*, hemostasis endoskopi merupakan pilihan yang direkomendasikan untuk mengurangi angka morbiditas dan

mortalitas. Pilihan hemostasis endoskopi diantaranya teknik injeksi menggunakan *epinefrin* atau etanol, terapi ablasi, koagulasi dengan forseps hemostatis, dan endoclips.<sup>2,7</sup>

Pasien juga mengalami *trombositopenia*, dimana turunnya trombosit sangat drastis dari 160.000/mm<sup>3</sup> menjadi 84.000/mm<sup>3</sup>. *Trombositopenia* ini umumnya paling sering disebabkan oleh obat-obatan, sepsis, DIC dan TTP. Kerusakan endotel *mikrovaskular* sebagai mekanisme utama kerja dari obat tersebut. Sedangkan *ticaglerol*, yang bukan dari golongan *thienopyridine*, *ticaglerol* bekerja sebagai antagonis reseptor P2Y12-ADP yang reversibel, sehingga mekanisme untuk menyebabkan TTP masih dalam penelitian. Kasus TTP terkait *ticaglerol* biasanya terjadi dalam 1 bulan terapi. Tatalaksana TTP terkait *ticaglerol* sama dengan

golongan *thienopyridine* lainnya, yaitu dengan penghentian *ticaglerol* sebagai terapi inisial dan pemberian *plasma exchange* merupakan terapi krusial untuk TTP terkait *ticaglerol*. Pemberian steroid bisa sebagai terapi pelengkap dan dilanjutkan selama 2 bulan.<sup>16,17</sup> Oleh karena itu, penghentian pemberian *ticaglerol* merupakan pilihan yang tepat pada pasien ini. Namun, dengan dihentikannya pemberian *ticaglerol* juga berisiko terhadap peningkatan kejadian *thrombosis* pada pasien ini. Hal ini berefek buruk seperti yang digambarkan di bawah ini (**Gambar 7**).<sup>18</sup>



**Gambar 7. Perdarahan setelah IKP: Prediktor dan Efek Perdarahan terhadap Mortalitas**

## SIMPULAN

Peningkatan penggunaan terapi *antiplatelet* setelah IKP menyebabkan meningkatnya risiko perdarahan saluran cerna. Perdarahan setelah intervensi koroner menjadi isu mayor pada pasien dengan terapi *antiplatelet*. Strategi pencegahan termasuk menghindari penggunaan DES pada pasien yang berisiko tinggi untuk perdarahan saluran cerna. Penatalaksanaan perdarahan saluran

cerna akibat penggunaan *antiplatelet* diantaranya transfusi darah, endoskopi dan mempertimbangkan kembali penggunaan terapi *antiplatelet*.

## UCAPAN TERIMA KASIH

Ucapan terima kasih untuk Ketua Bagian Kardiologi dan Kedokteran Vaskular dan Ketua Program Studi Ilmu Penyakit Jantung dan Pembuluh Darah.

## DAFTAR PUSTAKA

1. Nakabayashi K, Higashitani M. Control of acute phase intestinal bleeding after percutaneous coronary intervention by discontinuing dual antiplatelet therapy and implementing intra-aortic balloon pumping. *J Cardiol Cases*. 2015; 11:113–16. doi: [10.1016/j.jccase.2014.12.004](https://doi.org/10.1016/j.jccase.2014.12.004).
2. Yasuda H, Matsuo Y, Sato Y, Ozawa S, Ishigooka S, Yamashita M, et al. Treatment and prevention of gastrointestinal bleeding in patients receiving antiplatelet therapy. *World J Crit Care Med*. 2015; 4(1):40-46. doi: [10.5492/wjccm.v4.i1.40](https://doi.org/10.5492/wjccm.v4.i1.40).
3. Kwok CS, Rao S V, Myint PK, Keavney B, Nolan J, Ludman PF, et. al. Major bleeding after percutaneous coronary intervention and risk of subsequent mortality: a systematic review and meta-analysis. *Open Heart*. 2014; 1(1):e000021. doi: [10.1136/openhrt-2013-000021](https://doi.org/10.1136/openhrt-2013-000021).
4. Chhatriwalla AK, Amin AP, Kennedy KF, House JA, Cohen DJ, Rao S V, et. al. Association Between Bleeding Events and In-hospital Mortality After Percutaneous Coronary Intervention. *Jama*. 2013; 309(10):1022-9. doi: [10.1001/jama.2013.1556](https://doi.org/10.1001/jama.2013.1556).
5. Shuvy M, Ko DT. Bleeding after percutaneous coronary intervention : can we still ignore the obvious?. *Open Heart*. 2014; 1(1):e000036. doi: [10.1136/openhrt-2014-000036](https://doi.org/10.1136/openhrt-2014-000036).
6. Mehran R, Rao SV, Bhatt DL, Gibson CM, Caixeta A, Eikelboom J, et. al. Standardized bleeding definitions for cardiovascular clinical trials: A consensus report from the bleeding academic research consortium. *Circulation*. 2011; 123(23):2736–47. doi: [10.1161/CIRCULATIONAHA.110.009449](https://doi.org/10.1161/CIRCULATIONAHA.110.009449).
7. Tan VP, Yan BP, Kiernan TJ, Ajani AE. Risk and management of upper gastrointestinal bleeding associated with prolonged dual-antiplatelet therapy after percutaneous coronary intervention. *Cardiovasc Revasc Med*. 2009; 10(1):36–44. doi: [10.1016/j.carrev.2008.11.001](https://doi.org/10.1016/j.carrev.2008.11.001).
8. Becker RC, Bassand JP, Budaj A, Wojdyla DM, James SK, Cornel JH, et. al. Bleeding complications with the P2Y12receptor antagonists clopidogrel and ticagrelor in the PLATElet inhibition and patient outcomes (PLATO) trial. *Eur Heart J*. 2011; 32(23):2933–44. doi: [10.1093/eurheartj/ehr422](https://doi.org/10.1093/eurheartj/ehr422).

9. Al-Daydamony MM, Farag EM. CRUSADE bleeding score as a predictor of bleeding events in patients with acute coronary syndrome in Zagazig University Hospital. *Indian Heart J.* 2016; 68(5):632–38. doi: [10.1016/j.ihj.2016.03.007](https://doi.org/10.1016/j.ihj.2016.03.007).
10. Buschmann CT, Tsokos M. Frequent and rare complications of resuscitation attempts. *Intensive Care Med.* 2009; 35(3):397–404. doi: [10.1007/s00134-008-1255-9](https://doi.org/10.1007/s00134-008-1255-9).
11. Makris M, Veen JJ Van, Tait CR, Mumford AD, Laffan M. Guideline on the management of bleeding in patients on antithrombotic agents. *Br J Haematol.* 2013; 160(1):35–46. doi: [10.1111/bjh.12107](https://doi.org/10.1111/bjh.12107).
12. Pipilis A, Makrygiannis S, Chrisanthopoulou E, Sourlas N, Kaliambakos S, Ntalianas A. Gastrointestinal bleeding in patients receiving antiplatelet and anticoagulant therapy: Practical guidance for restarting therapy and avoiding recurrences. *Hellenic J Cardiol.* 2014; 55(6):499–509.
13. National Blood Transfusion Committee. Fresh Frozen Plasma (FFP) Dosage. JPAC. Accessed from: <https://www.transfusionguidelines.org/transfusion-handbook/4-safe-transfusion-right-blood-right-patient-right-time-and-right-place/4-13-transfusion-of-blood-components>
14. Kim BJ. Management and Prevention of Upper GI Bleeding. *Gastroenterol Nutr.* 2011; 7:1–20.
15. Worden JC, Hanna KS. Optimizing proton pump inhibitor therapy for treatment of nonvariceal upper gastrointestinal bleeding. *Am J Health Syst Pharm.* 2017; 74(3):109–16. doi: [10.2146/ajhp151032](https://doi.org/10.2146/ajhp151032).
16. Siao WZ, Chuang WY, Su CH, Huang SF, Tu WK, Chan KC. A Rare Case of Ticagrelor-Induced Profound Isolated Thrombocytopenia. *Acta Cardiol Sin.* 2017; 33(5):556–58.
17. Doğan A, Özdemir B, Bal H, Özdemir E, Kurtoğlu N. Ticagrelor-associated thrombotic thrombocytopenic purpura. *Anatol J Cardiol.* 2017; 17(1):73–74. doi: [10.14744/AnatolJCardiol.2017.7426](https://doi.org/10.14744/AnatolJCardiol.2017.7426).
18. Génereux P, Giustino G, Witzenbichler B, Weisz G, Stuckey TD, Rinaldi MJ, et. al. Incidence, Predictors, and Impact of Post-Discharge Bleeding After Percutaneous Coronary Intervention. *J Am Coll Cardiol.* 2015; 66(9):1036–45. doi: [10.1016/j.jacc.2015.06.1323](https://doi.org/10.1016/j.jacc.2015.06.1323).